

## Miocarditis aguda fulminante

### Fulminant acute myocarditis

Francisco Manuel González Martín, Jacobo Cambil Martín, María del Rocio Jimenez Muñoz, Cristina Corpas Rodriguez

Hospital General de Baza. Granada. España

#### Resumen

Presentamos el caso clínico de una paciente joven que presentó un cuadro clínico de insuficiencia cardíaca por miocarditis de muy rápida evolución a shock cardiogénico refractario sin patologías previas conocidas ni causas claras que lo explicara. Finalmente el diagnóstico se correspondió con una entidad extremadamente rara, pero que tiene su importancia por la edad de la población a la que afecta, la forma de presentación y la alta tasa de mortalidad que presenta.

#### Abstract

We present the case of a young patient with a heart failure associated with myocarditis very rapid evolution to refractory cardiogenic shock without known previous pathologies or cause to explain it clearly. Finally the diagnosis was consistent with an extremely rare entity, but it is important to recognize this entity because affects young patients and presents a high mortality rate.

*Palabras clave:* Miocarditis, insuficiencia cardíaca, shock cardiogénico.

*Keywords:* Myocarditis, heart failure, cardiogenic shock.

#### INTRODUCCIÓN

La miocarditis aguda es causa del 10% de las insuficiencias cardíacas de comienzo agudo y aún más reseñable, del 20% de las muertes súbitas en adultos jóvenes. Actualmente continúa desconociéndose gran parte de la etiología, patogenia y condicionantes de esta enfermedad aunque se están desarrollando cada vez más teorías que sobre los condicionantes autoinmunes y su relación con otras patologías de este tipo.

Tradicionalmente se han diferenciado dos tipos de presentaciones: fulminante y no fulminante. Los pacientes con miocarditis fulminante muestran un cuadro muy severo y de progresión extremadamente rápida con insuficiencia cardíaca aguda grave y shock cardiogénico. La única salida para evitar el fallecimiento suele ser el trasplante cardíaco y aunque recientemente se han publicado algunos casos aislados de resultados positivos tras tratamientos con esteroides e inmunosupresores a dosis elevadas, lo cierto es que globalmente los estudios realizados han fallado en demostrar los beneficios de esta terapia.

A continuación presentamos un trágico caso de miocarditis aguda fulminante de evolución fatal.

#### CASO CLÍNICO

Mujer de 48 años de edad, con antecedentes patológicos de hipotiroidismo en tratamiento con 50 microgramos diarios de hormona tiroidea, y osteoporosis, tratada con bifosfonatos y calcio. Sin otras enfermedades o antecedentes destacables. No hay factores de riesgo cardiovasculares (hipertensión, diabetes o tabaquismo)

Estando previamente bien y pudiéndose destacar únicamente un cuadro catarral la semana previa, por el que tomó paracetamol, acudió a urgencias de atención primaria por dolor abdominal de unas 24 horas de evolución. El dolor se localizaba en epigastrio e hipocondrio derecho, y se acompañaba de náuseas con vómitos alimenticios, sin productos patológicos, con mala tolerancia a la ingesta. Negaba diarrea y no refería fiebre. Fue tratada con procinéticos (metoclopramida, domperidona, clebopride) e inhibidores de la bomba de protones (omeprazol), con mejoría del cuadro y posterior alta domiciliaria.

La paciente se mantuvo asintomática escasamente 3 horas, reapareciendo la clínica descrita y acudiendo a las urgencias de atención hospitalaria, donde ya a su llegada presentaba un estado general deteriorado, aparentando gravedad, con cifras tensionales bajas (110/50) y signos de mala perfusión con palidez y pulsos periféricos filiformes. A la palpación abdominal destacaba hepatomegalia blanda de unos 8 cm, con abdomen doloroso de forma difusa pero sin signos de irritación peritoneal.

Dado el importante deterioro clínico, la paciente pasó a sala de observación y se realizó electrocardiograma que se mostró patológico con taquicardia a 125 lpm e imagen de bloqueo de rama derecha (**Figura 1**).

En la analítica de urgencias no se encontraron alteraciones (incluyendo marcadores de daño miocárdico), y en gasometría arterial respirando aire ambiente había acidemia metabólica compensada respiratoriamente e hipoperfusión tisular, con Ph de 7.40, PCO<sub>2</sub> de 24, bicarbonato de 18 y lactacidemia de 3.9 mmol/l como datos más destacables.

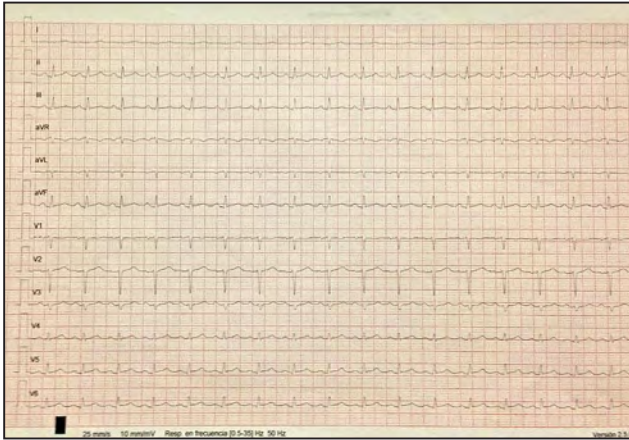


Figura 1

No tardó en aparecer hipotensión severa, con sudoración importante y deterioro aún más marcado de su situación general, iniciándose fluidoterapia intensa y perfusión de dopamina a dosis beta, y realizándose TAC toraco-abdominal urgente, en que se encontró líquido libre abdominal, importantísima hepatomegalia, derrame pleural bilateral y derrame pericárdico leve/moderado, consultándose con intensivista de guardia y trasladándose a UCI.

A su llegada a UCI se completó el estudio con ecocardiografía transtorácica que fue informada como existencia de ventrículo izquierdo pequeño, severamente hipertrófico con predominio de dicha hipertrofia en pared libre e inferoposterior, con disfunción sistólica crítica, con fracción de eyección no mayor del 25%. Cavidades derechas no dilatadas, con fracción de eyección del ventrículo derecho marcadamente deprimida, sin regurgitación tricuspídea que permita estimar la presión arterial pulmonar. Se confirmó asimismo el derrame pericárdico moderado sin signos de taponamiento, y el derrame pleural así como severa dilatación de venas suprahepáticas y cava inferior; en resumen y según aparece en el informe “severa disfunción biventricular de origen incierto, posiblemente miocárdica”

Ante estos datos se solicitaron nuevas determinaciones analíticas que mostraron progresivo empeoramiento de la acidez metabólica, de los parámetros de mala perfusión (ácido láctico) y continua elevación de marcadores de daño miocárdico hasta alcanzar valores de 925 ng/ml de mioglobina y 2.67 ng/ml de troponina T (alta sensibilidad). Días después se recibiría un proteinograma sin alteraciones, serologías a virus hepatitis B, C, VIH, VEB y CMV negativas, al igual que frente virus de gripe A, B y C y a toxoplasma y leishmania.

Sin solución de continuidad y en cuestión de escasas horas, la paciente entró en un rápido deterioro, necesitando un mayor soporte vasoactivo (dopamina, noradrenalina y levosimendan a dosis máximas) y apareciendo asimismo deterioro respiratorio con hipoxemia severa con requerimientos crecientes de oxigenoterapia y evidentes signos de fatiga muscular ventilatoria, por lo que se realizó intubación orotraqueal y conexión a ventilación mecánica.

En esta situación se contactó con centros de referencia y se hizo intento de traslado de la paciente para inclusión en trasplante cardíaco emergente (“Código Cero”), pero la inestabilidad de la paciente impidió que esto pudiera llevarse a cabo.

Finalmente en la situación descrita, en shock cardiogénico refractario con disfunción sistólica severa, apareció asistolia que causó el fallecimiento a pesar de los intentos de reanimación según los protocolos vigentes, habiendo pasado menos de 35 horas desde su ingreso hospitalario y menos de 72 desde la aparición de la primera sintomatología. Ante las características del caso se realizó necropsia clínica en la que como hallazgo más significativo, se encontraron extensas zonas miocárdicas de necrosis, infiltrado linfocitario y graso y células gigantes multinucleadas, siendo todo ello muy sugerente de miocarditis de células gigantes.

## DISCUSION

La miocarditis de células gigantes es una rara y fulminante enfermedad que suele afectar a personas entre la cuarta y quinta década de la vida (1), con un probable origen autoinmune, caracterizada histológicamente por la presencia de células multinucleadas gigantes junto a extensos infiltrados inflamatorios con zonas amplias de necrosis. El deterioro de la función cardíaca suele ser muy rápido (2).

Aproximadamente 20% de los pacientes tienen alguna enfermedad autoinmune (3), asimismo suelen referir síntomas de vías aéreas superiores como antecedente reciente. En el caso que hemos presentado, además de pertenecer la paciente al grupo de edad de mayor riesgo para esta patología, existían unos posibles antecedentes autoinmunes en el hipotiroidismo que padecía y también había presentado un cuadro catarral una semana antes por el que incluso tomó paracetamol.

La forma de presentación mas frecuente (75%) suele ser la insuficiencia cardíaca rápidamente progresiva a shock cardiogénico, pero tampoco son descartables otras formas como la taquicardia ventricular y la muerte súbita (15%) o la bradicardia severa por bloqueo auriculo-ventricular completo (5%). El caso presentado es una insuficiencia cardíaca totalmente refractaria a las medidas de soporte con vasoactivos que pudimos ensayar, no disponiendo en nuestro centro de medidas mecánicas de asistencia ventricular o balón de contrapulsación y sin posibilidad de traslado a centro de referencia por lo rápido de la presentación del cuadro y la notable inestabilidad desde las primeras fases. La enfermedad cursó con fallo cardíaco que llevó a la paciente a la muerte en menos de 96 horas desde que refiriera los primeros síntomas a sus familiares.

Para llegar al diagnóstico se requiere un alto grado de sospecha ante pacientes jóvenes en los que aparece insuficiencia cardíaca severa de origen no isquémico, que progresa a disfunción biventricular intensa. El diagnóstico definitivo se realiza con biopsia endomiocárdica y en la mayoría de las ocasiones es sobre pieza explantada (tras trasplante cardíaco o post-mortem). En nuestro caso el diagnóstico fue postmortem mediante la necropsia.

La única posibilidad terapéutica real es el trasplante cardíaco, aunque al tratarse posiblemente de una patología autoinmune, se han publicado recidivas sobre los órganos trasplantados (4). Como medida puente hacia el trasplante cardíaco, en los últimos tiempos han cobrado importancia los dispositivos de asistencia ventricular, que permiten ganar tiempo en espera de la aparición de un órgano compatible con el paciente. Nuevamente y aunque se llegó a plantear esta opción en el caso descrito, la evolución fulminante y la lejanía con el centro de implantación impidió que esto se pudiera llevar a cabo (5).

Como ya se ha mencionado, existen estudios sobre el beneficio de administrar corticoides o inmunosupresores, especialmente en los casos menos severos, pero sin haberse llegado a demostrar de forma concluyente su utilidad (6).

## REFERENCIAS

- Cooper LT Jr, Berry GJ, Shabetai R. Idiopathic giant-cell myocarditis -- natural history and treatment. *N Engl J Med* 1997;336:1860-1866.
- Mayer T, Grumbach IM, Kreuzer H, Morguet AJ. Giant cell myocarditis due to coxsackie B2 virus infection. *Cardiology* 1997;88: 296-299.
- Cooper LT, Berry GJ, Rizeq M, Schroeder JS. Giant cell myocarditis. *J Heart Lung Transplant* 1995;14:394-401.
- Gries W, Farkas D, Winters GL, Costanzo-Nordin MR. Giant cell myocarditis: first report of disease recurrence in the transplanted heart. *J Heart Lung Transplant* 1992;11:370-374.
- Slaughter M.S., Singh R. El papel de los dispositivos de asistencia ventricular en la insuficiencia cardíaca avanzada. *Rev. Esp. Cardiol.* 2012;65:982-5
- Menghini VV, Savcenko V, Olson LJ, Tazelaar HD, Dec GW, Kao A, et al. Combined immunosuppression for the treatment of idiopathic giant cell myocarditis. *Mayo Clin Proc* 1999;74:1221-1226.