ACTUALIDAD MÉDICA
www.actualidadmedica.es

SUPLEMENTO

SUPLEMENTO 805
DOI:10.15568/am.2018.805.sp01

ACTUALIDAD
MÉDICA
www.actualidadmedica.es

Editada por:

CACM Consejo Andaluz de Colegios de Médicos

Real Academia de Medicina y Cirugía de Andalucía Oriental

Real Academia de Medicina de Cádiz

Real Academia de Medicina de Sevilla

ACTUALIDAD MÉDICA

www.actualidadmedica.es

... desde **1911**

Publicación centenaria médico científica de ámbito nacional e internacional

Artículos de **investigación** básica o clínica, **casos clínicos,** docencia y opinión

Edición de suplementos específicos para congresos y reuniones

El Comité Editorial invita a todos los miembros de la Sociedad Andaluza de Angiología y Cirugía Vascular a que publiquen los resultados de su experiencia clínica e investigación en Actualidad Médica, revista cuatrimestral fundada en Andalucía hace 107 años, actualmente incorporada al modelo de Open Journals y con sistema de revisión por pares, que cuenta con una amplia difusión en el mundo académico y de la salud de España y América

www.actualidadmedica.es

EDICIÓN IMPRESA Y EDICIÓN ONLINE

ACTUALIDAD MÉDICA
www.actualidadmedica.es

Publicación cuatrimestral
(3 números al año)

© 2018. Actualidad Médica
Reservados todos los derechos. El contenido de la presente publicación no puede ser reproducido, ni transmitido por ningún procedimiento electrónico o mecánico, incluyendo fotocopia, grabación magnética, ni registrado por ningún sistema de recuperación de información, en ninguna forma, ni por ningún medio, sin la previa autorización por escrito del titular de los derechos de explotación de la misma.

Actualidad Médica, a los efectos previstos en el artículo 32.1 párrafo segundo del vigente TRLPI, se opone de forma expresa al uso parcial o total de las páginas de Actualidad Médica con el propósito de elaborar resúmenes de prensa con fines comerciales.

Cualquier forma de reproducción, distribución, comunicación pública o transformación de esta obra sólo puede ser realizada con la autorización de sus titulares, salvo excepción prevista por la ley.

Disponible en internet: www.actualidadmedica.es

Atención al lector:

infoam@actualidadmedica.es
Actualidad Médica.
Avda. Madrid 11. 18012 Granada · España.

Protección de datos: Actualidad Médica declara cumplir lo dispuesto por la Ley Orgánica 15/1999 de Protección de Datos de Carácter Personal.

Papel ecológico libre de cloro. Esta publicación se imprime en papel no ácido.
This publication is printed in acid-free paper.

Impreso en España.

Depósito Legal: GR-14-1958

ISSN: 0365-7965

DOI: 10.15568/am

Revista editada por:

CACM Consejo Andaluz de Colegios de Médicos

Real Academia de Medicina y Cirugía de Andalucía Oriental

Real Academia de Medicina de Cádiz

Real Academia de Medicina de Sevilla

Actualidad Médica incluída en Latindex , Índices CSIC y Google Scholar

Para la redacción de los manuscritos y una correcta definición de los términos médicos, Actualidad Médica recomienda consultar el Diccionario de Términos Médicos de la Real Academia Nacional de Medicina

ACTUALIDAD MÉDICA
www.actualidadmedica.es

COMITÉ EDITORIAL

Editores
Miguel Ángel Martín Piedra
Facultad de Medicina de Granada
España

Antonio Cárdenas Cruz
Complejo Hospitalario de Granada
España

Editores adjuntos
Miguel González Andrades
Harvard Medical School, Boston, MA
EEUU

Miguel Ángel Arrabal Polo
Complejo Hospitalario Universitario
de Granada. España

Juan Jiménez Jaimez
Complejo Hospitalario de Granada
España

COMITÉ RECTOR

Dr. Juan Antonio Repetto López
Presidente del Consejo Andaluz
del Colegios de Médicos

Prof. Antonio Campos Muñoz
Presidente de la Real Academia
de Medicina y Cirugía de Andalucía
Oriental

Dr. José Antonio Girón González
Presidente de la Real Academia
de Medicina de Cádiz

Dr. Jesús Castiñeiras Fernández
Presidente de la Real Academia
de Medicina de Sevilla

COMITÉ DE REDACCIÓN

Luis Javier Aróstegui Plaza
M. Nieves Gallardo Collado
Antonio Raya López
Montse López Ferres

DISEÑO Y MAQUETACIÓN

ARP Producciones

IMPRENTA

Gráficas Alhambra

COMITÉ CIENTÍFICO Y ASESOR

Manuel Díaz-Rubio
Real Academia Nacional de
Medicina de España.
Madrid. España

Jorge Alvar Ezquerra
OMS. Ginebra. Suiza

Manuel L. Martí
Pte. Academia Nacional de
Medicina. Buenos Aires. Argentina

Pasquale Quattrone
Istituto Nazionale dei Tumori
Milán. Italia

Mª Elsa Gómez de Ferraris
Universidad Nacional
de Córdoba. Argentina

Antonio Rendas
Universidade Nova de Lisboa
Portugal

Andrés Castell
Universidad Nacional Autónoma
de México. México DF. México

Duarte Nuno Vieira
Universidade de Coímbra.
Coímbra. Portugal

Alice Warley
King´s College. Londres. Reino Unido

Sebastián San Martín
Universidad de Valparaiso.
Valparaíso. Chile

Antonio Alcaraz Asensio
Hospital Clinic. Barcelona. España

Francisco Gómez Rodríguez
Universidad de Cádiz
Hospital Universitario de Puerto
Real. España

Andrés M. Lozano
University of Toronto. Toronto
Western Hospital. EEUU

Eduardo Vázquez Ruiz
de Castroviejo
Especialista en Cardiología en
Jaén. España

José Antonio Castilla Alcalá
Hospital Universitario Virgen de
las Nieves de Granada. España

Francisco Gómez Rodríguez
Universidad de Cádiz
Hospital Universitario de Puerto
Real. Cádiz. España

Andrés M. Lozano
Toronto Western Hospital
University of Toronto. Canadá

José Antonio Castilla Alcalá
Hospital U. Virgen de las Nieves
Granada. España

Christian Flotho
Hematología y Oncología
Pediátrica. Hospital Universiatario
de Friburgo. Alemania

Cristina Verónica Navarrete Godoy
National Health Service NHS
Leeds. Reino Unido

Manuel Casal Román
Profesor Emérito. Universidad de
Córdoba. España

Luis Rodríguez Padial
Jefe de Servicio de Cardiología del
Complejo Hospitalario Virgen de
la Salud. Toledo. España

Eduardo Vázquez Ruiz
de Castroviejo
Cardiólogo.
Director de Docencia del Colegio
Oficial de Médicos de Jaén.
España

José Miguel Montero García
MSc NSCI University of Central
Lancashire. Reino Unido

José Antonio García Viudez
Medicina Interna y Reumatología
Almería. España

José Antonio Ortega Domínguez
Jefe del Servicio de Oncología
Clínica Quirón-Salud. Málaga
España

Moisés Javier Mieles Cerchar
Urología Pediátrica.
HMI Carlos Haya. Málaga
España

XXXIV Congreso de la Sociedad Andaluza de Angiología y Cirugía Vascular (SAACV)

JUNTA DIRECTIVA

Presidente
Dr. José Moreno Escobar

Vicepresidente
Dr. Fco. Javier Martínez Gámez

Tesorero
Dr. Manuel Rodríguez Piñero

Secretario
Dr. David Carrasco de Andrés

Vocales
Dr. Rodrigo Eduardo Yoldi Bocanegra · **Almería**
Dra. Rosario Conejero Gómez · **Cádiz**
Dra. Marina Agudo Montore · **Vocal de residentes**
Dr. Rafael Ros Vidal · **Vocal Córdoba**
Dra. Ana Montes Muñoz · **Huelva**
Dr. José Enrique Mata Campos · **Jaén**
Dra. María Jesús Lara Villoslada · **Málaga**
Dr. Andrés García León · **Sevilla**

COMITÉ CIENTÍFICO

Dr. Fernando Gallardo Pedrajas
Dra. Silvia Lozano Alonso
Dra. Antonella Craven-Bartle Coll
Dra. Alejandra Bravo Molina

COORDINADOR CONGRESO

Dr. Rodrigo Eduardo Yoldi Bocanegra

COMITÉ ORGANIZADOR

Presidente
Dr. Rodrigo Eduardo Yoldi Bocanegra

Secretaria
Dra. Rocío Rodríguez Carmona

Vocales
Dra. Estrella Navarro Muñoz
Dr. Manuel Guillén Fernández
Dra. Sandra Redondo Teruel

© 2018. Actual. Med. Todos los derechos reservados

NUEVA REVISTA
ANDALUCÍA MÉDICA
magazine

Un medio de expresión y opinión
para todos los médicos colegiados andaluces

Con un cuidado diseño **para hacer más accesibles e interesantes sus contenidos**

CADA 4 MESES
EN TU EMAIL Y EN WWW.ANDALUCIAMEDICA.ES

Actualidad
Médica

CASOS CLÍNICOS

10 Isquemia aguda en pacien te VIH
Acute ichemia in HIV patient
Fernández-Herrera, J.A. et al

13 Aneurisma yuxtarrenal asociado a infarto renal: Caso abierto
Kidney infarction associated with yuxtarrenal aortic aneurysm: Open case
Agudo-Montore, Marina. et al

16 Isquemia Renal en el seguimiento tras tratamiento endovascular de disección de Aorta
Renal Ischemia in the follow-up after endovascular treatment of Aortic Dissection
Fernández-Herrera, J.A. et al

19 Síndrome del dedo azul, ¿qué opción terapéutica deberíamos tomar?
Blue Toe Syndrome, ¿What should we do?
Abad-Gómez, D.E. et al

22 Embolización de pseudoaneurismas a través de stent no recubierto
Embolization of pseudoaneurysm through not covered stent
Herrero-Martínez, Elena et al

25 Insuficiencia renal crónica en obesos. Lipectomía para facilitar la punción de las fístulas arteriovenosas profundas
Chronic renal insufficiency in obeses. Lipectomy to facilitate the puncture of the deep arteriovenous fistules
Maldonado-Fernández, N. et al

I MESA DE COMUNICACIONES ORALES

28 C1. Sarcomas de partes blandas en MMII con compromiso vascular. Nuestra experiencia en un centro de referencia
Aragón Ropero, Pedro Pablo et al
C2. TCAR: stenting trasncervical de ultima generación. Resultados Preliminares en nuestros primeros 20 pacientes
Rodríguez Carvajal, Rubén et al
C3. El empleo de la vena femoral superficial como material autólogo en la era endovascular: ¿está justificado su uso frente a la morbimortalidad que supone la técnica quirúrgica?
Vargas Gómez, Carolina Scholz et al

29 C4. Endofugas tipo 2 precoces y tardías. ¿tienen el mismo pronóstico?
Fernandez Herrera, Jeronimo Antonio. et al
C5. 17 años de tratamiento endovascular en aneurismas de aorta abdominal infrarrenal
Lozano Ruiz, Cristina et al
C6. Ablación laser endovenosa sin tumescencia. Estudio prospectivo de 120. Pacientes mediante el uso de fibra radial de 1470nm. Resultados a corto-medio plazo
Dra. Láinez Rube, R. et al

II MESA DE COMUNICACIONES ORALES

30 C7. Patologia oclusiva aortoiliaca y bifurcación aortica estrecha. Experiencia inicial con la endoprotesis AFX2®.
Uclés Cabeza, Oscar. et al
C8. Evolución de pacientes con aneurisma de aorta abdominal y cuello hostil tratados mediante EVAR
Agudo Montore, Marina et al
C9. Comparativa de técnicas de preservación de flujo en la arteria hipogástrica
Rastrollo Sánchez, Irene et al

31 C10. Prótesis con cuff versus injerto arterial criopreservado en bypass distal por isquemia crítica de miembros inferiores con vena autóloga no apta
Moreno Reina, A. et al
C11. Aplicabilidad del tratamiento endovascular en la reparación de los aneurismas de arteria poplítea
Baturone Blanco, Adriana et al
C12. Resultados comparativos tras cirugía aórtica abdominal vía transperitoneal y retroperitoneal en nuestra unidad
Galera Martínez, M Cristina et al

© 2018. Actual. Med. Todos los derechos reservados

31 C13. Tratamiento con trombina para sellado de pseudoaneurismas iatrogénicos bajo control Ecográfico
Lozano Ruiz, Cristina et al

32 C14. Factores pronósticos y evaluación de cinco escalas predictivas de mortalidad en pacientes de Andalucía y Badajoz con aneurisma de aorta abdominal roto. Primeros resultados
Victoria E Garcia Blanco et al

I MESA DE PÓSTERS

33 P1. Resolución endovascular de pseudoaneurisma de arteria epigástrica
Gómez Pizarro, L. et al
P2. Embolización de pseudoaneurismas a través de stent no recubierto
Herrero Martínez, Elena et al
P3. Dispositivo prótesis- catéter tunelizado, una opción de rescate en pacientes complejos que requieren hemodiálisis
Abad Gómez, David et al

34 P4. Isquemia renal en el seguimiento tras tratamiento endovascular de disección de aorta
Fernández Herrera, Jerónimo Antonio et al
P5. Tratamiento endovascular con balón de angioplastia chocolate
Fernández Herrera, Jerónimo Antonio et al
P6. Trombosis de vena cava inferior como presentación de aneurisma de aorta infrarrenal
Quintero-Pérez, Claudia et al

35 P7. Reconstrucción in situ con homoinjerto criopreservado de cadáver en aneurisma micotico
Raquel Venegas Zelaya et al
P8. Trombolisis mecánica mediante AngioJet en Síndrome de Paget-Schroetter
Navarro Garre, Marina et al
P9. ¿Cirugía endovascular a pesar de todo?
Agudo Montore, Marina et al

II MESA DE PÓSTERS

36 P10. Tratamiento endovascular con viabahn vbx balón expandible: A propósito de 3 casos
Agudo Montore, Marina et al
P11. Deporte, dopaje y complicaciones vasculares. A propósito de un caso
Morales Olmos, María José et al
P12. Stenting mesentérico retrógrado mediante laparotomía como tratamiento de la isquemia mesentérica crónica reagudizada
Muñoz Chimbo, A. et al

37 P13. Extensión de branch ilíaco izquierdo en endofuga tipo IB
Manosalbas Rubio, Isabel Mª. et al
P14. Enfermedad quística adventicial. A propósito de un caso
Abad Gómez, D.E. et al
P15. Cruce de caminos. Trombosis venosa profunda masiva de causa atípica en paciente joven
Morales Olmos, María José et al

38 P16. Estenosis juxtarrenal, hipertensión renovascular y claudicación intermitente en una paciente con arteritis de Takayasu: A propósito de un caso
Vargas Gómez, Carolina et al
P17. Presentación infrecuente de aneurisma de arteria hipogástrica
Lozano Ruiz, Cristina et al
P18. Síndrome de Nutcracker: Debut atípico y manejo endovascular
Galera Martínez, M. Cristina et al

© 2018. Actual. Med. Todos los derechos reservados

Actual. Med.
2018; 103: (805). Supl. 10-44

Actualidad
Médica
|SUPLEMENTO|

Sociedad Andaluza de Angiología y Cirugía Vascular

Isquemia aguda en paciente VIH

Acute ichemia in HIV patient

Fernández-Herrera, J.A.; Ros-Vidal, R.; Fernández-Quesada, F.; Abad-Gómez, D.E.; Salmerón-Febres, L.M.
Unidad de Gestión Clínica de Angiología y Cirugía Vascular del Hospital Universitario San Cecilio. Granada.

Resumen
El ergotismo es una entidad rara pero potencialmente capaz de causar graves secuelas. Consiste en una vasoconstricción importante a nivel periférico, que produce isquemia severa de las extremidades, acompañado también de síntomas neurológicos y digestivos. Es secundario a una ingesta de altas dosis de ergotamina pero también puede presentarse a dosis menores si se asocian otros medicamentos que inhiban su metabolismo y potencien su acción. Su diagnóstico se basa en un alto índice de sospecha, el examen físico y el cuadro clínico. El tratamiento consiste en vasodilatadores y la retirada de la ergotamina y medicación concomitante. Presentamos el caso de una paciente de mediana edad migrañosa en tratamiento con Ergotamina y con inhibidores de la Proteasa para el VIH (fármaco que inhibe el metabolismo de la ergotamina). La paciente presentaba isquemia severa del miembro superior derecho y mejoró con la retirada de la medicación causante y el tratamiento vasodilatador.

Palabras clave: ergotismo; darunavir; interacción medicamentosa.

Abstract
Ergotism is a rare entity but potentially capable of causing serious sequelae. It consists of an important peripheral vasoconstriction, which produces severe ischemia of the extremities, also accompanied by neurological and digestive symptoms. It is secondary to an intake of high doses of ergotamine but can also occur at lower doses if other drugs are associated that inhibit its metabolism and enhance its action. Its diagnosis is based on a high index of suspicion, the physical examination and the clinical picture. The treatment consists of the withdrawal of ergotamine and concomitant medication. We present the case of a middle-aged migraine patient treated with Ergotamine and with protease inhibitors for HIV (drug that inhibits the metabolism of ergotamine). The patient presented with severe ischemia of the right upper limb and improved with the withdrawal of the causative medication and vasodilator treatment.

Keywords: ergotism; darunavir; drug interaction.

INTRODUCCIÓN

La isquemia aguda se define como el cese brusco de aporte de la circulación arterial a un territorio. Excluyendo las causas traumáticas y iatrogénicas, hay dos etiologías fundamentales: origen embólico (resultado de material que circula a través del árbol arterial y ocluye una arteria periférica) y origen trombótico (el material oclusivo se genera in situ debido a diferentes causas tales como aterosclerosis, estados de hipercoagulabilidad, vasoespasmo o disecciones, entre otras).

El ergotismo se refiere a las manifestaciones tóxicas de los derivados del ergot, derivado tóxico del hongo *Claviceps purpurea* o cornezuelo del centeno. Fue descrito hace 2000 años debido a la ingesta de pan contaminado con dicho hongo. Su incidencia se estima en el 0,01% de los pacientes que consumen preparados de ergotamina[1].

Actualmente los casos descritos se deben a una intoxicación aguda o al abuso crónico de derivados ergotamínicos, utilizados en el contexto de cefalea tipo migrañosa. Se producen cuando se toman en exceso o ,a veces, a dosis menores si se asocian otros medicamentos que inhiban su metabolismo y potencien su acción.

Clínicamente se manifiesta como una vasoconstricción intensa de vasos de mediano calibre de los miembros superiores e inferiores de forma bilateral. También asocia sintomatología digestiva y neurológica.

CASO CLÍNICO

Mujer de 44 años con los siguientes antecedentes:

- VIH en tratamiento con:
  - Rezolsta: Darunavir (Inhibidor de la Proteasa) + Cobicistat.
  - Tivicay: Dolutegravir.
- Tuberculosis pulmonar tratada.
- Migrañas.
- Hábitos tóxicos: Fumadora de 10 cigarros al día.

ACTUALIDAD
MÉDICA
www.actualidadmedica.es
© 2018. Actual. Med. Todos los derechos reservados

Fernández Herrera, J.A. Unidad de Gestión Clínica de Angiología y Cirugía Vascular del Hospital Universitario San Cecilio. Granada.
Avenida de la Innovación S/N.
Código Postal 18016

Acude a urgencias por dolor y parestesias en mano derecha de 3 semanas de duración con mayor intensidad en las horas previas a la consulta. El día que acude a la consulta también asocia frialdad y disminución de la movilidad del miembro afecto. Ha estado en tratamiento con un compuesto farmacológico llamado *Migralon* que está compuesto por Ergotamina, Metamizol y Cafeína, por cefaleas de repetición.

A su llegada, se explora a la paciente, documentándose en miembro superior derecho cianosis, frialdad y relleno capilar mayor de 3 segundos, acompañado de parestesias y movilidad disminuida. En el miembro contralateral y en los miembros inferiores no se objetiva ningún signo isquémico. En las figuras 1 y 2 podemos observar la exploración física de la paciente al ingreso y la apariencia del miembro afecto en relación con el contralateral.

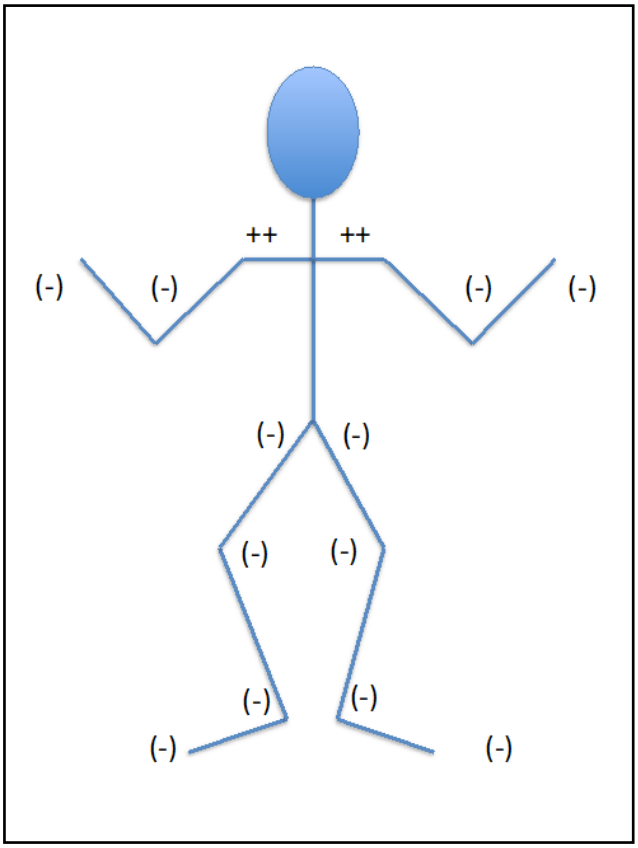

Figura 1: Exploración de pulsos de la paciente al ingreso

Figura 2: Apariencia del miembro afecto al ingreso (MSD)

Analíticamente no presenta alteraciones reseñables, al igual que la Radiografía de Tórax y el electrocardiograma. En la ecografía-doppler del miembro superior derecho se puede observar vasoespasmo con marcada disminución del calibre de la arteria humeral, con flujo filiforme. Sin flujo desde arteria humeral distal, ni tampoco en los ejes distales.

Se inicia tratamiento consistente en:

- Retirada de fármacos involucrados: ergotamina y darunavir.
- Infusión de Alprostadilo intravenosa.
- Heparina de Bajo Peso Molecular a dosis anticoagulantes.
- Perfusión analgésica con Metamizol, AINES y morfina.

Recupera pulso radial y cubital a los 4 días, con resolución de la frialdad y de la cianosis en el miembro afecto. Es dada de alta con profilaxis antitrombótica a los 5 días.

DISCUSIÓN

El ergotismo tiene una incidencia baja entre los pacientes consumidores de preparados de ergotamina (0,01%). Es muy raro que haya intoxicación ergotamínica actualmente por el consumo de alimentos contaminados naturalmente. También se ha descrito ergotismo con Pergolide, un agonista dopaminérgico derivado del ergot y utilizado para el tratamiento del síndrome de piernas inquietas y enfermedad de Parkinson[2].

La ergotamina es un agonista de los receptores alfa-adrenérgicos y serotoninérgicos 5-HT2A. Se utiliza en el tratamiento crónico de la migraña. Actúa por vasoconstricción y vasoespasmo del músculo liso periférico. Es metabolizado por el Citocromo p 450, vía sobre la que también actuán diferentes medicamentos[3] tales como los inhibidores de proteasa, los antimicóticos azoles, los inhibidores no cucleósidos de transcriptasa inversa (efavirenz), antiarrítmicos (amiodarona, verapamil o diltiazem), los antibióticos macrólidos (eritromicina o claritromicina) o algunos antidepresivos (como la fluoxetina). Estos fármacos disminuyen el metabolismo de la ergotamina por el Citocromo P450 por lo que aumenta sus niveles en sangre y así potencia sus efectos vasoconstrictores y vasoespásticos.

Por tanto, el efecto tóxico más importante de la co-administración de ambos fármacos es el vasoespasmo, que puede afectar a cualquier vaso, incluyendo a las arterias coronarias y al lecho esplácnico, aunque lo más habitual es que afecte a las arterias de mediano calibre de las extremidades, de forma bilateral[4]

Hay dos tipos diferentes de forma de presentación del ergotismo:

- Gangrenoso: acrocianosis que puede evolucionar a gangrena. Puede acompañarse de clínica digestiva y neurológica.
- Convulsivo: la presentación es variable desde contracturas musculares leves hasta crisis convulsivas tónico-clónicas generalizadas, coma y muerte.

La forma de presentación de la isquemia producida por el ergotismo es diferente de la de la mayoría de causas de isquemia aguda. Es decir, en el ergotismo, el inicio es incipiente y se afectan uno o varios miembros; mientras que en el resto, generalmente el inicio es brusco y sólo suele afectarse un miembro.

El diagnóstico requiere un alto índice de sospecha: debemos sospecharlo ante pacientes con manifestaciones que sugieran vasoespasmo de alguna zona y sean consumidores de ergotamina[5].

Actual. Med.
2018; 103: (805). Supl. 12-44

En las pruebas diagnósticas observaremos vasoconstricción arterial y reducción o ausencia del flujo de la vasculatura afectada. En otras entidades causantes de isquemia aguda de extremidades, observaremos el stop brusco clásico, diferente de la vasoconstricción generalizada presente en esta patología[6].

El tratamiento consiste en el abandono de la ergotamina y de los fractores agravantes tales como tabaco, cafeína y posibles fármacos que interaccionen con la misma. Además se le añade al tratamiento un plan de hidratación importante y tratamiento vasodilatador, consistente en fármacos como prazosín o nifedipino en casos leves o moderados; y vasodilatadores potentes como los prostanoides en casos graves[7]. También se recomienda el uso de heparina de bajo peso de forma profiláctica[4].

En definitiva, el objetivo de este trabajo es comunicar una patología cada vez más infrecuente pero que debemos siempre tener en mente en el diagnóstico diferencial de la isquemia aguda pues presenta alto riesgo de pérdida de la extremidad si no iniciamos precozmente el tratamiento médico. Por tanto, hemos de estar atentos a los tratamientos que consuman nuestros pacientes y estar alerta a posibles interacciones farmacológicas.

REFERENCIAS BIBLIOGRÁFICAS

1. Ruano-Calderón LA; Zermeño-Pohls F. Ergotismo. Presentación de un caso y revisión de la bibliografía. Rev Neurol 2005; 40(7): 412-416.

2. Morgan JC; Sethi KD. Pergolide-induced ergotism. Neurology 2006; 67:104.

3. Fröhlich G; Kaplan V; Amann-Vesti B. Holy fire in a HIV-positive man: a case of 21st-century ergotism. CMAJ 2010; 182 (4): 378-380.

4. Acle S; Roca F; Vacarezza M; Alvarez-Rocha A. Ergotismo secundario a la asociación ergotamina-ritonavir. A propósito de 3 casos. Rev Med Chile 2011; 139:1597-1600.

5. Garcia Chinchilla L. Ergotismo asociado a interacción entre ergotamina y eritromicina: presentación de un caso clínico y revisión de la bibliografía. Neuroeje 25(2) Julio-Diciembre 2012.

6. Finn BC; Vadala S; Meraldi A; Bruetman JE; Martinez JV; Young P. Ergotismo y VIH. Medicina2013; 73: 346-348.

7. Varona L. Ergotism: an infrequent aetilogy of intermittent claudication. Postgrad Med J 1996; 72: 636-637.

Actual. Med.
2018; 103: (805). Supl. 13-44

Actualidad
Médica
|SUPLEMENTO|

Sociedad Andaluza de Angiología y Cirugía Vascular

Aneurisma yuxtarrenal asociado a infarto renal: Caso abierto

Kidney infarction associated with yuxtarrenal aortic aneurysm: Open case

Agudo-Montore, Marina; Herrera-Mingorance, Jose D.; Rastrollo-Sánchez, Irene; Cuenca-Manteca, Jorge; Salmerón-Febres, Luis M.
Servicio de Angiología y Cirugía Vascular, Hospital Universitario San Cecilio (Granada).

Resumen
Aunque el 70% de los aneurismas de aorta abdominal se traten por técnica endovascular dados sus resultados a corto-medio plazo, el tratamiento de elección de aquellos que afectan a la aorta yuxtarrenal sigue siendo la cirugía abierta.
Presentamos el caso de un paciente de 51 años, con un aneurisma de aorta abdominal sintomático, en el contexto de una trombosis iliaca izquierda con claudicación grado IIB y trombosis de arteria renal izquierda asociada a atrofia de dicho riñón. Se realiza tratamiento quirúrgico abierto, mediante la realización de bypass aortobifemoral + nefrectomía izquierda por abordaje retroperitoneal.

Palabras clave: Aneurisma, yuxtarrenal, arteria renal.

Abstract
Although 70% of abdominal aortic aneurysms are treated by endovascular technique given their short-medium term results, the treatment of choice for those affecting the juxtarenal aorta remains open surgery.
We present the case of a 51-year-old patient with a symptomatic abdominal aortic aneurysm in the context of left iliac thrombosis with grade IIB claudication and left renal artery thrombosis associated with atrophy of that kidney. Open surgical treatment is performed by performing aortobifemoral bypass + left nephrectomy by retroperitoneal approach.

Keywords: Aneurysm, juxtarenal, renal artery.

INTRODUCCIÓN

Los aneurismas yuxtarrenales suponen prácticamente el 15% de los aneurismas de aorta abdominal[1,2]. Generalmente se tratan de una hallazgo casual tras la realización de una prueba de imagen, pero un número importante de casos, van a presentarse de forma sintomática.

A pesar de los avances en la cirugía endovascular, los aneurismas yuxtarrenales suponen un mayor desafío, puesto que no pueden ser tratados mediante EVAR convencional. Dada la anatomía del aneurisma, requieren asociación de técnicas adicionales (snorkel a las arterias renales), o bien la colocación de una endoprótesis fenestrada[2,3]. Esto hace que el tratamiento de primera elección en este tipo de patología, continúe siendo la cirugía abierta convencional[1,2,3,4], bien por vía transperitoneal o retroperitoneal.

La mortalidad perioperatoria mediante cirugía abierta oscila entre un 2-7%[2, 3], siendo la insuficiencia renal postoperatoria el principal factor predictor de la misma.

CASO CLÍNICO

Paciente de 51 años de edad, con antecedentes de TVP con síndrome postrombótico en miembro inferior izquierdo (MII), déficit de proteína C, y claudicación de MII a largas distancias. A la exploración, pulsos distales en miembro inferior derecho (MID) y obliteración femoropoplítea en MII, con un índice tobillo brazo a este nivel de 0,7. Se pauta tratamiento médico con antiagregación y estatina.

A los 3 años, el paciente acude de nuevo a consulta externa por presentar claudicación intermitente a corta distancia, junto con hipertensión arterial resistente a tratamiento (3 fármacos), y dolor lumbar izquierdo desde los 6 meses previos. A la exploración, el paciente mantiene pulsos distales en MID, y presenta una obliteración proximal en MII (pérdida del pulso femoral, que presentaba en revisiones previas). A nivel abdominal se palpa masa pulsátil, por lo que se realiza ecodoppler que muestra AAA yuxtarrenal de 4,5 cm, con abundante trombo mural.

ACTUALIDAD
MÉDICA
www.actualidadmedica.es
© 2018. Actual. Med. Todos los derechos reservados

Marina Agudo Montore. Unidad de Gestión Clínica de Angiología y Cirugía Vascular del Hospital Universitario San Cecilio. Granada.
Avenida de la Innovación S/N.
Código Postal 18016

Actual. Med.
2018; 103: (805). Supl. 14-44

Se solicita AngioTC toraco-abdomino-pélvico que muestra AAA yuxtarrenal de 48 mm de diámetro con importante trombo mural. La arteria renal izquierda se encuentra trombosada, con un riñón izquierdo atrófico *(imagen 1)*. Arteria renal derecha sin alteraciones. El eje iliaco izquierdo se encuentra trombosado y reinyecta a nivel de la bifurcación femoral, con buena salida distal. El eje arteria derecho no presenta patología *(imagen 2).*

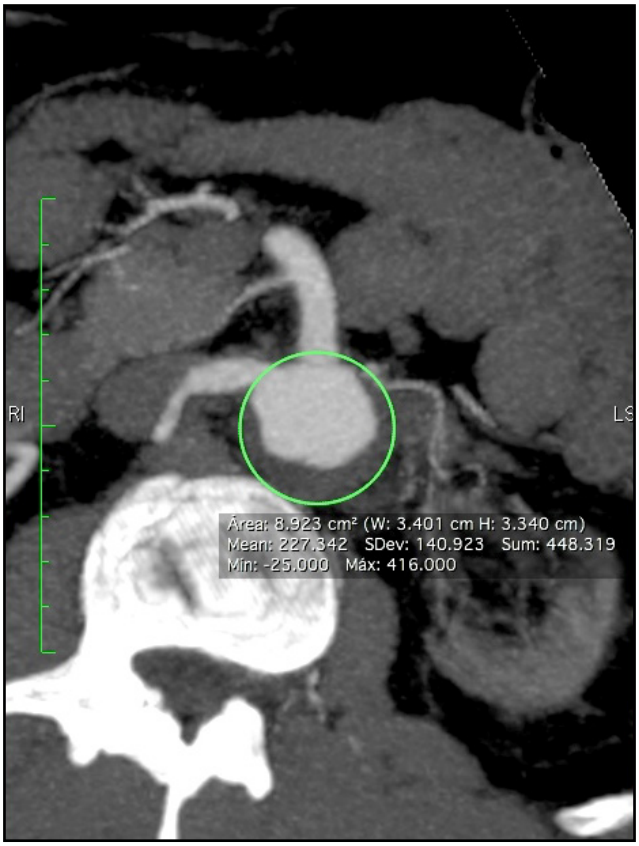

Imagen 1: Trombosis de arteria renal izquierda, con riñón atrófico dependiente de arteria polar.

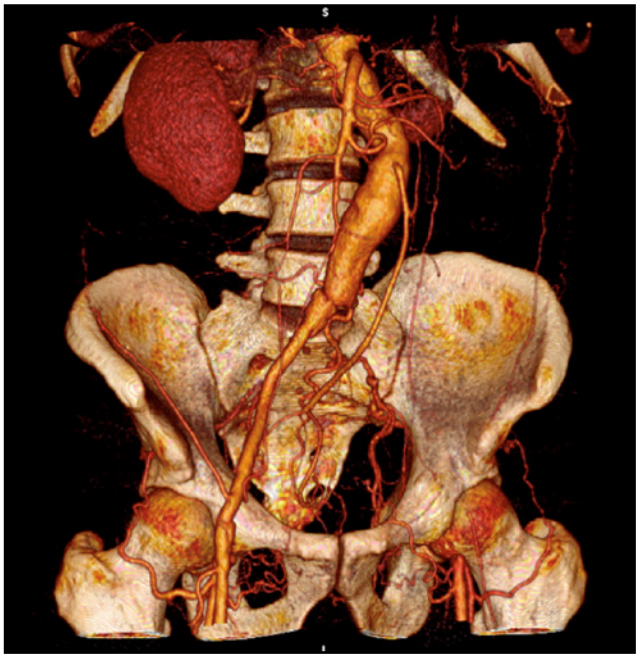

Imagen 2: Reconstrucción de AngioTC abdominopélvico.

El paciente es valorado por Medicina Interna, consiguiendo únicamente un control parcial de su hipertensión a pesar de tratamiento con 3 fármacos. Se solicita renograma isotópico que muestra riñón izquierdo con funcionalidad dentro de la normalidad (94,6%), y riñón izquierdo con atrofia renal y patrón de funcionalidad insuficiente (5,4%), con actividad residual dependiente de arteria polar.

Dada la presencia de HTA renovascular no controlada con tratamiento medico, claudicación invalidante y aneurisma sintomático, se decide tratamiento quirúrgico programado, realizándose bypass aortobifemoral con Dacron, por vía retroperitoneal y asociando nefrectomía izquierda. Tras la cirugía, el paciente recupera pulso pedio izquierdo, no presenta empeoramiento de la función renal, y se produce una mejoría del control tensional.

DISCUSIÓN

El tratamiento de la patología de aorta yuxtarrenal es hoy en día un tema controvertido. A pesar de la creciente tendencia al tratamiento endovascular de los aneurismas de aorta abdominal, por sus mejores resultados en morbimortalidad a corto-medio plazo, la localización yuxtarrenal sigue presentando como tratamiento de elección la cirugía abierta clásica[1,2,4].

La realización de cirugía abierta como tratamiento de elección en estos pacientes, muestra una mortalidad perioperatoria aceptable, con unas cifras que oscilan en torno al 1-7% en centros de alto volumen[1,2,4]. Consideramos que la mortalidad de dicha técnica está directamente relacionada con ciertos factores, como son el nivel de clampaje requerido (suprarrenal, e incluso en ocasiones supraceliaco) y la insuficiencia renal postoperatoria, que puede estar presente hasta en el 20% de los pacientes intervenidos[4]. Algunos estudios hablan de una incidencia de hasta el 40% de insuficiencia renal postoperatoria[6], aunque hasta en el 80% de los casos se tratará de una situación temporal, que viene influida por el tiempo de isquemia renal, nivel de clampaje aórtico, afectación de la vena renal izquierda durante la cirugía, así como la pérdida de sangre que se haya producido[5,6].

Dentro de la cirugía abierta, la utilización de un abordaje transperitoneal frente al abordaje retroperitoneal no muestra diferencias significativas en cuanto a morbi-mortalidad[1,2], y se trata de un aspecto a elección del cirujano. Por un lado, la vía transperitoneal permite una mejor exposición de la arteria renal derecha, así como de la cavidad abdominal, sin embargo, la vía retroperitoneal parece mejor opción en caso de querer evitar adherencias a nivel de cavidad abdominal.

Por otro lado, es importante tener en cuenta que los aneurismas de aorta yuxtarrenal no pueden ser tratados con EVAR convencional[5], puesto que la zona de sellado no es adecuada. Por ello, para llevar a cabo el tratamiento endovascular, se requieren alternativas como son el uso de endoprótesis fenestradas (fEVAR) o bien la realización de chimeneas a las arterias renales (chEVAR). Ambas alternativas son una opción válida, fundamentalmente en aquellos pacientes de alto riesgo de cirugía abierta. No obstante, cada día se están realizando más estudios al respecto, los cuales muestran resultados comparativos entre cirugía abierta vs endovascular, reflejando una ausencia de diferencias en cuanto a mortalidad, menor morbilidad a los 30 días en el caso de tratamiento endovascular, así como una disminución del riesgo de insuficiencia renal (16% EVAR vs 35% cirugía abierta)[7,8,9].

Centrándonos en el caso previo, se descartó la realización de tratamiento endovascular dada la edad del paciente y esperanza de vida, ausencia de comorbilidad importante, así como la dificultad de recanalización de la arteria iliaca izquierda. Además, se decidió la realización de nefrectomía izquierda asociada como consecuencia de la incapacidad de control de la tensión arterial del paciente, así como la comprobación de la falta de funcionalidad del riñón izquierdo mediante la realización de un nefrograma isotópico[10]. Por ello, la vía de abordaje retroperitoneal fue considerada la mejor opción para llevar a cabo el tratamiento del paciente.

CONCLUSIONES

El tratamiento de elección en los aneurismas de aorta abdominal yuxtarrenal continúa siendo la cirugía abierta, dadas sus aceptables resultados en cuanto a morbi-mortalidad en comparación con las crecientes técnicas endovasculares. No obstante, es importante realizar un adecuado estudio de cada paciente, con el fin de determinar qué técnica quirúrgica será la más idónea en cada caso.

BIBLIOGRAFÍA

1. Jongkind V, Yeung KK, Akkersdijk G, Heidsick D, Reitsma JB, et al. Juxtarenal aortic aneurysm repair. J Vasc Surg, 2010; 52 (3): 760-767

2. Knott AW, Kalra M, Duncan AA, Reed N, Bower T, Hoskin T et al. Open repair of juxtarenal aortic aneurysm remains a safe option in the era of fenestrated endografts. J Vasc Surg, 2008; 47 (4): 695-701

3. Tsai S, Conrad MF, Patel VI, Kwolek C, LaMuraglia G, Brewster D, et al. Durability of open repair of juxtarenal abdominal aortic aneurysms. J Vasc Surg, 2011; 56 (1): 1-7

4. Allen B, Anderson C, Rubin B, Flye M, Baumann D, Sicard G. Preservation of renal function in juxtarenal and suprarenal abdominal aortic aneurysm repair. J Vasc Surg, 1993; 17 (5): 948-959

5. Sugimoto M, Takahashi N, Niimi K, Kodama A, Banno H, Komori K. Long-term fate of renal function after open surgery for juxtarenal and pararenal aortic aneurysm. J Vasc Surg, 2017; 67 (4): 1042-1050

6. Dubois L, Durant C, Harrington D, Forbes T, DeRose G, Harris J. Technical factors are strongest predictors of postoperative renal dysfunction after open transperitoneal juxtarenal abdominal aneurysm repair. J Vasc Surg, 2012; 57 (3): 648-654

7. Orr N, Davenport D, Minion DJ, Xenos E. Comparison of perioperative outcomes in endovascular versus open repair for juxtarenal and pararenal aortic aneurysms: A propensity-matched analysis. Vascular, 2017; 25 (4): 339-345

8. Tinelli G, Crea MA, de Waure C, Di Tanna GL, Becquemin JP et al. A propensity matched comparison of fenestrated endovascular aneurysm repair and open surgical repair of pararenal and paravisceral aortic aneurysms. J Vasc Surg, 2018 (article in press, 1-10)

9. Shiraev TP, Kwok M, Dubenec S. Medium-term outcomes of fenestrated endovascular repair of juxtarenal abdominal aortic aneurysms. ANZ J Surg, 2017 (article in press 1-5)

10. Balceniuk M, Trakimas L, Aghaie C, Mix D, Rasheed K, et al. Volumetric Nephrogram Represents Renal Function and Complements Aortic Anatomic Severity Grade in Predicting EVAR Outcomes. J Vasc and Endovasc Surg, 2018 (article in press, 1 – 5)

Actual. Med.
2018; 103: (805). Supl. 16-44

Actualidad
Médica
|SUPLEMENTO|

Sociedad Andaluza de Angiología y Cirugía Vascular

Isquemia Renal en el seguimiento tras tratamiento endovascular de disección de Aorta

Renal Ischemia in the follow-up after endovascular treatment of Aortic Dissection

Fernández-Herrera, J.A.; Ros-Vidal, R.; Moreno-Escobar, J.; Agudo-Montore, M.; Salmerón-Febres, L.M.
Unidad de Gestión Clínica de Angiología y Cirugía Vascular del Hospital Universitario San Cecilio de Granada

Resumen
La disección de aorta se trata del evento catastrófico más frecuente que afecta a la aorta, con una mortalidad de hasta el 68% en la primera semana. Su tratamiento varía en función del tipo de disección y de la presentación clínica y otras características radiológicas de la disección. Describimos el caso de una disección tipo B en un varón de mediana edad que fue tratado de manera exitosa mediante la técnica Petticoat aunque se trombosó la arteria renal derecha que surgía de falsa luz. En el seguimiento se detectó una estenosis crítica de la arteria renal izquierda acompañado de empeoramiento de la función renal. Se le colocó un stent balón-expandible en dicha arteria a través de la malla del stent e-XL. El paciente fue dado de alta sin complicaciones. Es importante un seguimiento de esta patología para detectar precozmente las complicaciones y así minimizar la morbimortalidad derivada de las mismas.

Palabras clave: disección; seguimiento; malperfusión.

Abstract
Aortic dissection is the most frequent catastrophic event that affects the aorta, with a mortality of 68% in the first week. Its treatment varies according to the type of dissection, the clinical presentation and another radiological characteristics of the dissection. We describe the case of a type B dissection in a middle-aged male who was successfully treated through the Petticoat technique, although the right renal artery that arose from false lumen was thrombosed. At follow-up, a critical stenosis of the left renal artery was detected accompanied by decreasing of renal function. A balloon-expandable stent was placed in the artery through the e-XL stent. The patient was discharged without complications. It is important to monitor this pathology to detect early complications and minimize the morbidity and mortality derived from them.

Keywords: dissection; surveillance; malperfusion.

INTRODUCCIÓN

La Disección Aórtica se produce con el desgarro o rotura de la íntima y de las capas internas de la media de la Aorta que permite el paso de sangre creando una luz falsa (LF) en la capa media que progresa longitudinalmente en sentido distal (más frecuentemente) y/o proximal (retrógrada).

Se trata de una urgencia médico-quirúrgica de elevada mortalidad que presenta una mortalidad del 68% en la primera semana[1]. La incidencia de esta patología varía entre 2,9-3,5 casos/100.000 personas/año[2]. Los factores que predisponen al desarrollo de una disección de aorta incluyen la edad, la hipertensión arterial y las anormalidades estructurales de la pared aórtica[1].

Puede clasificarse de acuerdo a la localización anatómica del desgarro aórtico principal en: Tipo A de Stanford, donde la disección se origina en la Aorta Ascendente, y tipo B, donde la disección empieza distal al origen de la arteria subclavia izquierda[3].

También puede establecerse una clasificación en función del tiempo transcurrido desde el inicio de la sintomatología. De manera que una disección se considera aguda dentro de las 2 primeras semanas del inicio de los síntomas y crónica después de 90 días. El período entre 2 semanas y 90 días se considera la fase subaguda y durante este tiempo disminuye el riesgo de muerte pero el flap intimal aún permanece flexible por lo que éste se considera el mejor momento para la cobertura endovascular del desgarro aórtico proximal causante de la disección[4].

ACTUALIDAD
MÉDICA
www.actualidadmedica.es
© 2018. Actual. Med. Todos los derechos reservados

J.A. Fernández Herrera. Unidad de Gestión Clínica de Angiología y Cirugía Vascular del Hospital Universitario San Cecilio de Granada
Avenida de la Innovación S/N.
Código Postal 18016

La forma de presentación más habitual es el dolor torácico (lacerante y retroesternal irradiado a espalda) e hipertensión arterial. Según su evolución, puede presentar otra sintomatología muy variada derivada del compromiso de ramas aórticas (isquemia intestinal, renal, ictus…) o derivada de la progresión retrógrada donde produce hemopericardio y taponamiento cardíaco. Actualmente, la angio Tomografía Computerizada (angioTC) y la Ecocardiografía Transesofágica (ETE) son las pruebas diagnósticas más utilizadas, presentando una sensibilidad y especificidad cercana al 100% en ambas pruebas[5]

En cuanto al tratamiento, en la figura 1 viene representado un esquema básico del tratamiento de esta enfermedad. No obstante, hay evidencia de que la trombosis de la LF y la remodelación aórtica aporta beneficios a largo plazo[6], de manera que a 5 años la mortalidad es menor en pacientes intervenidos sometidos a reparación endovascular (TEVAR) que en pacientes tratados médicamente[7]. Así, se han identificado una serie de predictores clínicos (edad joven, sexo masculino, raza caucásica…) y radiológicos (diámetro aórtico mayor de 40 mm al inicio, trombosis parcial de la LF, desgarro aórtico único…) que asocian mayor crecimiento aórtico y mayor mortalidad[8]. Por tanto, debemos individualizar el tratamiento en función de las características de cada paciente.

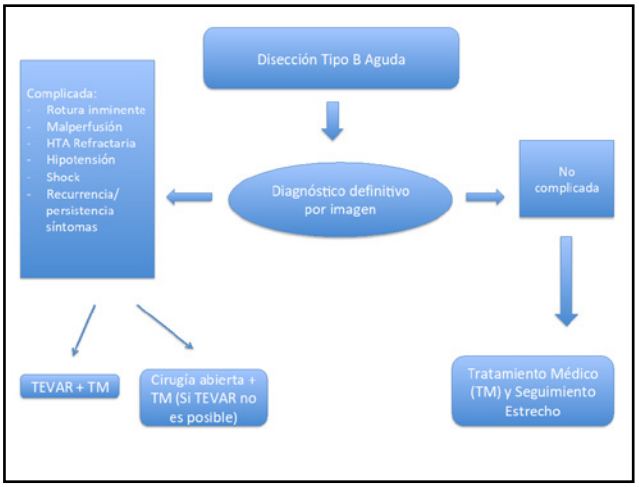

Figura 1: Algoritmo terapéutico en la Disección tipo B

CASO CLÍNICO

Paciente de 39 años que acude al Servicio de Urgencias de nuestro centro por episodio de dolor centrotorácico brusco de dos horas de duración asociado a mal control tensional. Como antecedentes destacan:

- Hipertensión Arterial.
- Hipertrofia ventricular secundaria a miocardiopatía hipertensiva con función sistólica conservada. Sin anomalías del arco aórtico.
- Hábitos tóxicos: Tabaquismo activo. Consumidor ocasional de marihuana.

El paciente es diagnosticado de disección aórtica tipo B según la clasificación de Stanford que se extiende a aorta abdominal. La Arteria Renal derecha nace de LF. En el TAC también se identifican lesiones isquémicas en el riñón derecho. No obstante, no presenta deterioro de la función renal en la analítica.

Es intervenido de forma urgente mediante técnica Petticoat: se le colocaron 2 endoprótesis torácicas Gore TAG enrasadas distal al origen de la Arteria Subclavia izquierda; y 2 Stent no recubiertos E-XL en aorta visceral. Además, se le colocó un Stent Balón Expandible en Arteria Iliaca Común derecha por disección residual. Se consigue trombosis de la LF que se confirma mediante ETE intraoperatoria pero se objetiva trombosis de la Arteria Renal derecha que emergía del falso lumen. Se intentó intraoperatoriamente recanalizar dicha arteria pero no se consiguió. El paciente fue dado de alta a los 4 días sin deterioro de función renal y con buen control tensional.

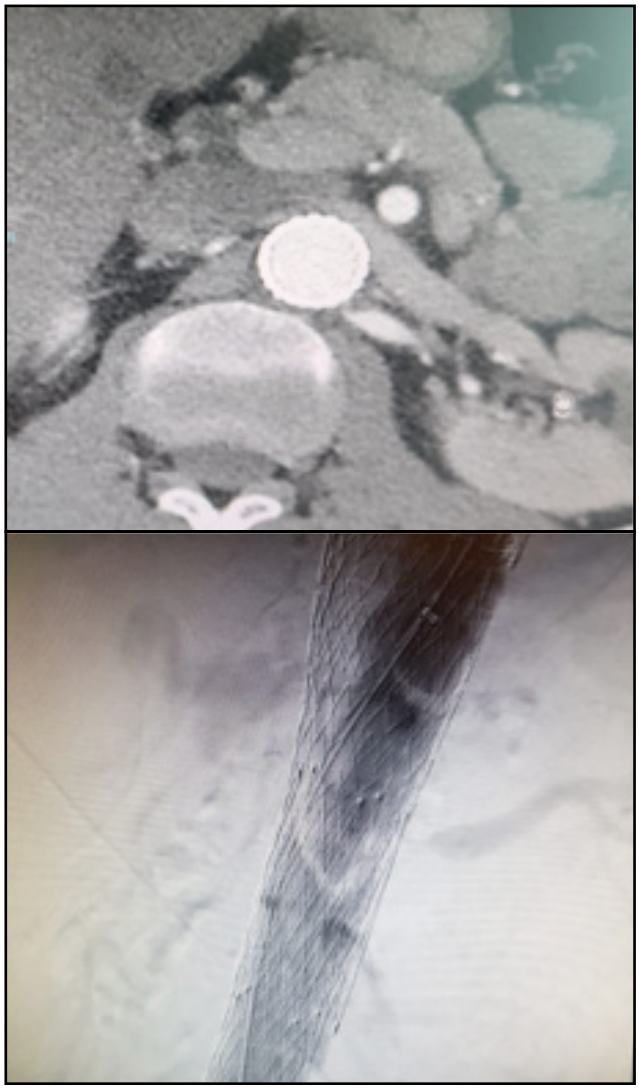

Figura 2: Estenosis crítica en origen de arteria renal izquierda

Al año de seguimiento, el paciente comienza a referir clínica de varios meses de evolución de ortopnea, mayor por la noche, e hipertensión, acompañado de aumento de la creatinina sérica. En el AngioTC se identifica una estenosis crítica en el origen de la Arteria Renal izquierda que podemos observar en la Figura 2.

Ante tales hallazgos, decidimos intervenir al paciente. Se realiza la colocación, mediante acceso percutáneo femoral izquierdo, de un Stent Balón-Expandible en la Arteria Renal izquierda a través del Stent E-XL, con predilatación progresiva de dicho Stent con 2 balones de alta presión de diámetro creciente. En la Figura 3, podemos ver el resultado arteriográfico final tras la colocación del Stent.

El paciente fue dado de alta al día siguiente sin complicaciones del sitio de punción y con mejoría de la función renal. A los 6 meses continúa sin clínica de Insuficiencia Cardíaca y sin deterioro de la función renal.

Actual. Med.
2018; 103: (805). Supl. 18-44

Figura 3: Control arteriográfico final tras la implantación del stent

DISCUSIÓN

El tratamiento óptimo de la disección tipo B incluye un diagnóstico precoz, un rápido control de la tensión arterial y un pronto reconocimiento del síndrome de malperfusión o cualquiera de sus otras posibles complicaciones.

El tratamiento clásico de la disección tipo B consistía principalmente en el manejo médico de la misma pues presenta mejores tasas de mortalidad que la reparación abierta y endovascular. Sin embargo, la consecuencia tardía de la terapia médica consiste en la degeneración aneurismática de la LF que puede llegar a ocurrir hasta en el 40% de los pacientes. De hecho, en algunas series, la terapia médica falló a largo plazo hasta en el 58% de los pacientes pues un 29% de los mismos precisó cirugía (generalmente para la reparación de degeneraciones aneurismáticas) y un 38% fallecieron, con un seguimiento medio de 4,3 años[9].

Así, la historia natural de los pacientes tratados médicamente sugiere que hay un subgrupo de pacientes que se benefician de la terapia endovascular en el período subagudo tras la aparición de los síntomas. Con la cobertura del desgarro principal, inducimos la trombosis de la falsa luz y con ello, se reduce el riesgo de degeneración aneurismática posterior.

De ahí la importancia del seguimiento de estos pacientes, dado que el remodelado aórtico tras el tratamiento endovascular de la disección constituye un proceso dinámico que requiere un seguimiento para controlar el diámetro aórtico y posibles alteraciones de los troncos viscerales.

Por otro lado, la terapia endovascular parece ser la más idónea en la resolución de los procedimientos endovasculares complejos pues disminuye y minimiza la morbimortalidad de una reparación quirúrgica clásica. Podemos decir que una terapia endovascular precoz para esta patología, especialmente cuando se trata de un síndrome de malperfusión propiamente dicho, ha demostrado disminuir las tasas de mortalidad[10].

REFERENCIAS BIBLIOGRÁFICAS:

1. Khan IA, et al. Clinical, diagnostic and management perspectives of aortic dissection. Chest. 122: 311-328, 2002.

2. Clouse WD; Hallet Jr JW; Schaff HV, et al. Acude aortic dissection: population-based incidence compared with degenerative aortic aneurysm rupture. Mayo Clin Proc. 79:176-180 2004.

3. Daily PO; Trueblood H; Stinson EB. Management of acute aortic dissection. Ann Thorac Surg. 10:237-246 1970.

4. Desai ND; Gottret JP; Szeto WY; et al. Impact of timing on major complicacions after thoracic endovascular aortic repair for acute type B aortic dissection. J Thorac Cardiovasc Surg. 149:S151-S156 2015.

5. Fisher ER, Stern EJ, Godwin 2nd JD; Otto CM; Johnson JA. Acute aortic dissection: typical and atypical imaging features. Radiographics. 14: 1263-1271 1994

6. Akin I; Kische S; Ince H; et al. Indication, timing and results of endorvascular treatment of type B dissection. Eur J Vasc Endovasc Surg 37: 289-96, 2009.

7. Ulug P; McCaslin JE; Stansby G; et al. Endovascular versus conventional medical treatment for uncomplicated chronic type B aortic dissection. Cochrane Database Syst Rev 11: CD006512. 2012.

8. Nienaber CA; Kische S; Rousseau H; Eggebrecht H; Rehders TC; Kundt G; et al. Endovascular repair of type B aortic dissection: long-term results of the randomized investigation of stent grafts in aortic dissection trial. INSTEAD-XL trial. Circ Cardiovasc Interv 6(4): 407-16, 2013.

9. Durham CA; Cambria RP; Wang LJ; et al. The natural history of medically managed acute type B aortic dissection. J Vasc Surg. 61:1192-1198 2015

10. Bernes DM, Williams DM; Dasika NL; et al. A single-center experience treating renal malperfusion after aortic dissection with central aortic fenestration and renal artery stenting. J Vasc Surg. 2008 May; 47(5): 903-910

Actual. Med.
2018; 103: (805). Supl. 19-44

Actualidad
Médica
|SUPLEMENTO|

Sociedad Andaluza de Angiología y Cirugía Vascular

Síndrome del dedo azul, ¿qué opción terapéutica deberíamos tomar?

Blue Toe Syndrome, ¿What should we do?

Abad-Gómez, D.E.; Ros-Vidal, R.; Fernández-Herrera, J.A.; Rastrollo-Sánchez, I.; Salmerón-Febres, L.M.
Angiology and Vascular Surgery Service. Hospital Universitario San Cecilio. Granada.

Resumen
El Ateroembolismo se caracteriza por la migración de émbolos, que provienen de placas ateroescleróticas (sobre todo en el eje aórtico central), hacia órganos diana. Esta patología presenta una serie de factores predisponentes y factores desencadenantes. Existen diversas estrategias terapéuticas que van desde el manejo médico conservador hasta el tratamiento quirúrgico (cirugía abierta o endovascular). Describimos un caso de ateroembolismo distal del miembro inferior izquierdo, que en principio se trató de manera conservadora con tratamiento médico y se identificaron lesiones arterioescleróticas en su eje arterial central.

Palabras clave:
Ateroembolismos, Síndrome del dedo azul, livideces distales.

Abstract
Atheroembolism is the migration of cholesterol clots from the aorta to target organs, with risk and triggers factors. There are differents kinds of therapies, from medical treatment to a surgical one (endovascular or open surgery). Now we are going to describe a 58 years old male case with Blue Toe Syndrome in the inferior left limb, early treated in a medical way and atherosclerotic plaques demonstrated.

Keywords: Atheroembolism, Blue toe syndrome, distal lividities.

INTRODUCCIÓN

El Síndrome del Dedo Azul es la aparición de lesiones, generalmente en forma de cianosis, en uno o más dedos de una extremidad (la inferior es la más frecuente) manteniendo presentes los pulsos distales; es una manifestación de un ateroembolismo a nivel de un miembro inferior.

Fue descrito por primera vez por Flory en 1945. En la actualidad presenta una prevalencia del 1% – 4% según los estudios clínicos (1). La incidencia de esta patología es difícil de cuantificar ya que se trata de una patología sobre diagnosticada (más de un 25%). Entre los factores de riesgo más representativos se encuentran la edad (más frecuente en mayores de 60 años), enfermedad arterial periférica, hipertensión arterial (HTA) y la enfermedad coronaria pues todos ellos favorecen el desarrollo de arterioesclerosis, que es la principal fuente de los émbolos. Al mismo tiempo existen factores precipitantes o desencadenantes, de entre los que destacan, los procedimientos endovasculares (1.6%) con intervalo del 1.3% al 3.6% (2), que se erigen como la primera causa debido al incremento de tratamientos que se realizan por esta vía actualmente. La segunda causa más frecuente descrita ocurre de manera espontánea (3). Existen otras causas como son los traumatismos y la cirugía cardíaca.

Manifestaciones clínicas del ateroembolismo: Las cutáneas son las más frecuentes, en las extremidades inferiores (livedo reticularis, dedos azules…) y pueden tardar en aparecer hasta 1 mes tras el evento desencadenante en el 50% de los casos. La afectación renal se presenta entre el 5% al 10%, se puede expresar en forma de Necrosis Tubular Aguda (NTA) o de Enfermedad Renal Crónica (ERC) tanto estable como terminal. En un tercio de ellas termina con Terapia de Sustitución Renal (TSR). El colon es el órgano más afectado del sistema gastrointestinal (en un 42% aproximadamente) (6), mientras que en el SNC se manifiesta en forma de eventos isquémicos cerebrales o retinianos (lesiones de Holenhorts y AITs).

El diagnóstico definitivo se realiza por biopsia del órgano afectado, en muy raros casos necesario, y las pruebas de imagen tales como Angio TAC, Angio RMN y la ecografía solo determinan zonas de ateroesclerosis, pero no son capaces de identificar la placa causante del ateroembolismo.

Existen 3 objetivos terapéuticos principales: tratamiento del órgano afectado, prevención de nuevos episodios y profilaxis de la morbimortalidad cardiovascular. Hay diversas estrategias como son el manejo conservador médico que incluye el uso de prostaglandinas sistémicas para las lesiones focales y la antiagregación para profilaxis. Otra serie de terapias tales como la antiagregación o la papaverina intraarteriales se han utilizado pero no existen ensayos aleatorizados que muestren que esta terapia tiene beneficio. Hoy en día se plantea el uso de estatinas (estabiliza la placa y disminuye la livedo reticularis) e inhibidores de enzima convertidora de angiotensina en los pacientes con ateroembolismo como profilaxis cardiovascular.

© 2018. Actual. Med. Todos los derechos reservados

Dr. David Esteban Abad Gómez. Unidad de Gestión Clínica de Angiología y Cirugía Vascular del Hospital Universitario San Cecilio de Granada
Avenida de la Innovación S/N.
Código Postal 18016

Actual. Med.
2018; 103: (805). Supl. 20-44

La anticoagulación no se recomienda por considerarse un factor precipitante de eventos ateroembólicos; solo se aconseja si hay indicación por otro motivo.

La reparación quirúrgica está indicada en patología infrarrenal y que se acompañe de isquemia de miembros inferiores (MMII) y consiste en la exclusión del segmento proximal y distal de la lesión. Se considera más seguro que los procedimientos endovasculares. Actualmente no existen estudios suficientes que evidencien mejores resultados de la terapia endovascular frente a la cirugía abierta, como se puede ver en los estudios de *Okki et al (6),* donde el 53% se trató endovascular (Angioplastia + Stent) y no presentaron complicaciones, el 27% restante requirió amputación (el 75% mayor y 25% menor), el 7% presentó embolismo recidivante y el otro 7% progresión de la enfermedad, el resto abandonaron el estudio. En los estudios de *Renshaw et al (7) y* Kumins *et al (8),* se evidenció mejoría clínica y se propuso como opción terapéutica el tratamiento endovascular. Todos estos estudios se realizaron en poblaciones pequeñas y con variabilidad entre sus resultados. *Brewer et al* (9) ha propuesto que las lesiones podrían tratarse estabilizando la placa con tratamiento antiplaquetario primero y, si no aparecen síntomas nuevos, angioplastia transluminal percutánea a las 6 semanas. Con el advenimiento de mejores stents (recubiertos) y sistemas de liberación más controlados al igual que mejoría en las técnicas endovasculares, se requieren nuevos estudios prospectivos y mayor tamaño muestral.

También están descritas la simpatectomía y el estimulador de la médula espinal para el control del dolor en casos refractarios o sin opción quirúrgica.

El pronóstico de una ateroesclerosis diseminada, con embolismo de repetición es malo, con una mortalidad a 1 año entre el 64 % al 81% y una tasa de amputación por pérdida tisular hasta un 45% en algunas series (4).

CASO CLÍNICO

Paciente varón de 58 años, fumador de 1 paquete día, sin otros antecedentes patológicos personales ni familiares de interés, que acudió al servicio de urgencias por dolor y cianosis en los dedos del miembro inferior izquierdo (MII), de forma súbita, conservando pulsos distales en todo momento. Se pautó analgesia y solicitó estudio de imagen (Angio TAC) de manera ambulatoria, donde se evidenció ateromatosis en el sector aorto-ilíaco y fémoro-poplíteo del miembro inferior izquierdo (MII) y se pautó tratamiento médico. (Figura 1.) (Figura 2.)

El paciente acudió nuevamente al Servicio de Urgencias por empeoramiento del dolor, que no controlaba con analgesia pautada. Se ingresó para tratamiento con prostaglandinas intravenosas durante 15 días y analgesia IV; la mayoría de las lesiones desaparecieron progresivamente, delimitándose con necrosis seca a nivel distal del 2º y 4º dedos del MII. (Figura 3.)

El paciente fue dado de alta con tratamiento antiplaquetario (Clopidogrel, alergia al ácido acetilsalicílico), estatinas (Atorvastatina), analgesia de rescate además de control de factores de riesgo vascular, como la abstinencia absoluta del hábito tabáquico.

DISCUSIÓN Y CONCLUSIONES

Paciente con un cuadro de ateroembolismo del MII, que se trata de manera conservadora con control del dolor, antiagregación y estatinas. Añadiendo al tratamiento las Prostaglandinas iv, se consigue la desaparición de la mayoría de las lesiones digitales y la delimitación de una necrosis focal en el 2º y 4º dedos del MII.

En las pruebas de imagen iniciales se objetivan placas ateroescleróticas en el eje del miembro afectado, de una extensión considerable al estar en distintos sectores.

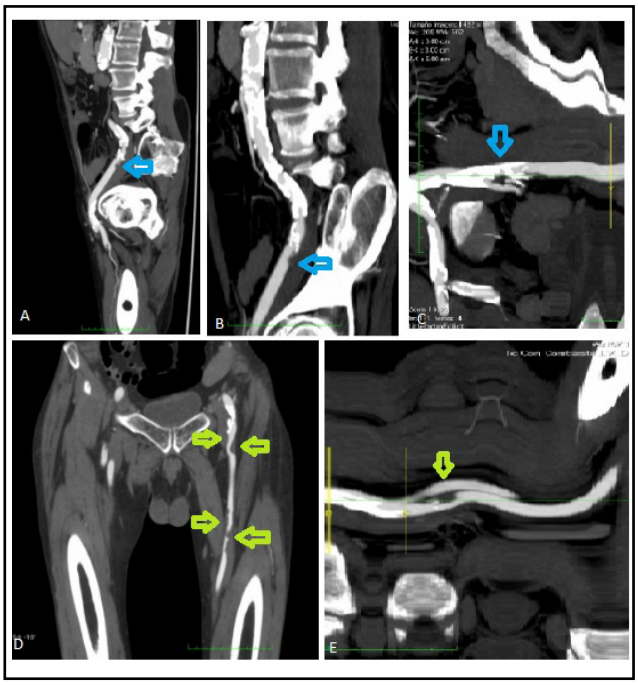

Figura 1. (A), (B) y (C): Flechas de color celeste, úlceras arterioescleróticas en el sector Iliáco. (D) y (E): Flechas de color verde úlceras arterioescleróticas en Arteria Femoral Común y Femoral Superficial.

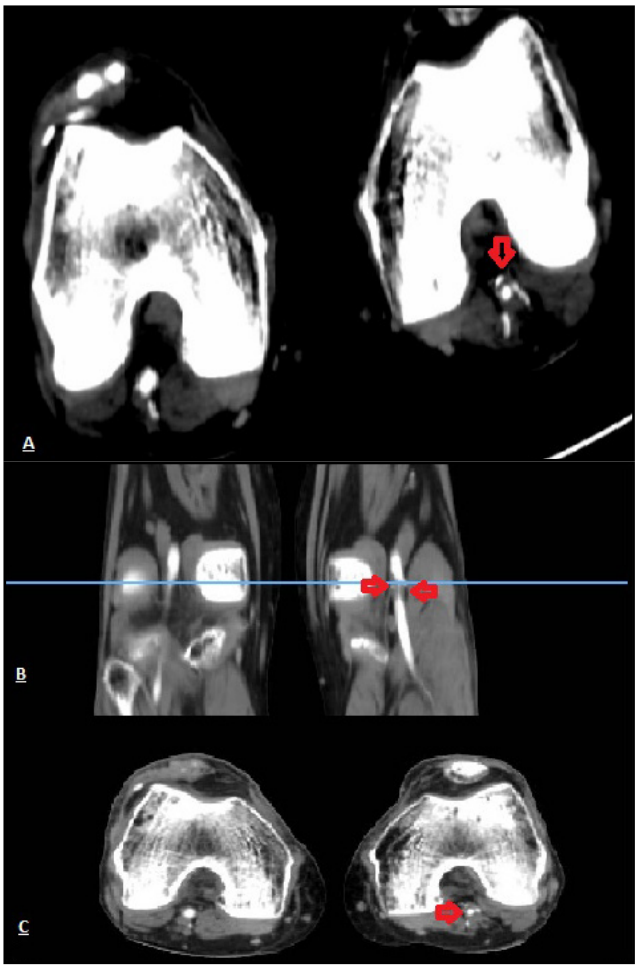

Figura 2. (A) y (C) Flechas rojas úlcera arterioescleróticas en Arteria Poplítea Izquierda en corte transversal. (B) Flechas rojas úlcera arterioescleróticas en Arteria Poplítea Izquierda en corte coronal.

Figura 3. (A) y (B): cianosis total del 2º dedo MII (flechas azules), necrosis seca del 4º dedo del MII (flecha roja) y lesiones de características ateroembólicas en la planta del pie izquierdo.

Basándonos en la bibliografía y las guías actuales que refieren aislar o eliminar la fuente embolica (10), se consideraron varias opciones terapéuticas a tomar: mantener tratamiento conservador, realizar un procedimiento endovascular (Angioplastia + Stent recubierto) o cirugía abierta con derivación mediante By Pass del sector afectado como tratamiento definitivo. Nosotros optamos por el tratamiento conservador, al encontrarnos con lesiones en varios sectores, a nivel aorto-iliaco y a nivel fémoro-poplíteo.

REFERENCIAS

1. Mayo RR, et al: Redefining the incidence of clinically detectable atheroembolism. *Am J Med* 100(5):524–529, 1996.

2. Ballard J, et al: Aortoiliac stent deployment versus surgical reconstruction: analysis of outcome and cost. J Vasc Surg 28(1):94–103, 1998.

3. Jeffrey W. Olin/ John K. Bartholomew/Atheromatous Embolization/Rutherfords Vascular Surgery 8th Edition/ Elseviere/2014.

4. Síndrome del dedo azul/Artículo Especial/Rev Esp Cardiol 71 (2) 111 e1 – e69/2018.

5. SC Smith Jr, EJ Benjamin, RO Bonow, et al/ AHA/ACCF secondary prevention and risk reduction theraphy for patien with coronary and other atherosclerotic vascular disease: 2011 update/J Am coll Cardiol 58 (23)/2011.

6. Ohki T, et al: Ex vivo human carotid artery bifurcation stenting correlation of lesion characteristics with embolic potential. *J Vasc Surg* 27(3):463–471, 1998.

7. Renshaw A, et al: Angioplasty with stenting is effective in treating blue toe syndrome. *Vasc Endovascular Surg* 36(2):155–159, 2002.

8. Kumins NH, et al: Early experience using the Wallgraft in the management of distal microembolism from common iliac artery patholology. Ann Vasc Surg 16(2):181–186, 2002.

9. Brewer ML, Kinnison ML, Perler BA, White RI Jr. Blue toe syndrome: treatment with anticoagulants and delayed percutaneous transluminal angioplasty.Radiology. 1988;166 (1 Pt 1):31–36.

10. Victor Aboyans* (coordinador de la ESC) (Francia), Jean-Baptiste Ricco*,a (coordinador) (Francia), Marie-Louise E.L. Bartelink (Paises Bajos), Martin Bjorcka (Suecia), Marianne Brodmann (Austria), Tina Cohnerta (Austria), Jean-Philippe Collet (Francia), Martin Czerny (Alemania), Marco De Carlo (Italia), Sebastian Debusa (Alemania), Christine Espinola-Klein (Alemania), Thomas Kahan (Suecia), Serge Kownator (Francia), Lucia Mazzolai (Suiza), A. Ross Naylora (Reino Unido), Marco Roffi (Suiza), Joachim Rotherb (Alemania), Muriel Sprynger (Belgica), Michal Tendera (Polonia), Gunnar Tepe (Alemania), Maarit Venermoa (Finlandia), Charalambos Vlachopoulos (Grecia) e Ileana Desormais (Francia) Guía ESC 2017 sobre el diagnóstico y tratamiento de la enfermedad arterial periférica, desarrollada en colaboración con la European Society for Vascular Surgery (ESVS), Rev Esp Cardiol. 2018;71(2):111.e1-e69

Actual. Med.
2018; 103: (805). Supl. 22-44

Actualidad
Médica
|SUPLEMENTO|

Sociedad Andaluza de Angiología y Cirugía Vascular

Embolización de pseudoaneurismas a través de stent no recubierto

Embolization of pseudoaneurysm through not covered stent

Herrero-Martínez, Elena; Martínez-Gámez, Francisco Javier; Mata-Campos, Jose Enrique; Galán-Zafra, Moises; Maldonado-Fernández, Nicolás.
Complejo hospitalario de Jaén.

Resumen
Los pseudoaneurismas son una patología vascular común, debida a una disrupción de la pared arterial. Pueden ser causados por procesos inflamatorios, traumatismos o iatrogénicos por procedimientos previos. Algunas complicaciones relacionadas con ellos pueden conllevar altas tasas de morbi-mortalidad.
Presentamos 2 casos clínicos de psuedoaneurismas tratados mediante embolización a través de stent no recubierto.

Palabras clave: Pseudoaneurisma; embolización; stent no recubierto.

Abstract
Pseudoaneurysm are common vascular disease, due to a disruption in arterial wall continuity. It arise by inflammation, trauma o iatrogenic causes due to previous procedures.
Some complications associated with pseudoaneurysm can carry high morbidity and mortality rates.
We introduce two clinical cases treated by embolization through not covered stent.

Keywords: Psedoaneurysm; embolization; not covered stent.

INTRODUCCIÓN

Los pseudoaneurismas son una patología vascular común, debida a una disrupción de la pared arterial. Pueden ser causados por procesos inflamatorios, traumatismos o iatrogénicos por procedimientos previos.

Algunas complicaciones relacionadas con ellos pueden conllevar altas tasas de morbi-mortalidad.

Con la introducción de nuevas técnicas de imagen, el diagnóstico de los pseudoaneurismas es más común, lo que permite su tratamiento antes de que se manifiesten clínicamente.

Las opciones terapeúticas también han mejorado en los últimos años, gracias a la introducción de las técnicas endovasculares, que han disminuido las tasas de morbilidad y mortalidad.

CASO CLÍNICO

Caso 1

Paciente varón de 49 años, con antecedentes de FAC, HTA y fumador activo. En tratamiento con sintrom. En enero de 2018, acude a urgencias por dolor de inicio brusco de 4 horas de evolución en MID, tras haber estado sin tomar anticoagulación durante 5 días.

A la exploración presenta en MID pulso femoral conservado, sin pulso poplíteo ni pulsos distales.

Con el diagnóstico de isquemia aguda de MID, se lleva a cabo una trombectomía urgente. Se realiza arteriografía intraoperatoria objetivando dilatación de arteria poplítea e inicio de arteria tibial posterior y peronea con obstrucción en parte media de pierna. Se realiza trombectomía con Fogarty dirigida de ejes distales y recanalización y angioplastia de arteria tibial posterior y peronea con buen resultado.

El paciente es dado de alta sin complicaciones.

En el control al mes en consultas externas, se realiza angioTAC donde se identifica dilatación de arteria poplítea y pseudoaneurisma de arteria peronea de 12mm. (Figura1).

El paciente se encuentra asintomático, pero dada su edad, se decide realizar tratamiento.

Mediante punción ecoguiada de arteria femoral superficial derecha se coloca introductor de 5Fr. La arteriografía confirma el diagnóstico, identificando pseudoaneurisma en origen de arteria peronea, con permeabilidad de arteria tibial anterior y posterior.

ACTUALIDAD
MÉDICA
www.actualidadmedica.es
© 2018. Actual. Med. Todos los derechos reservados

Elena Herrero Martínez. Complejo Hospitalario de Jaén.
Avda. del Ejército Español, 10. C.P. 23007, Jaén.
Secretaria de Cirugía Vascular (4ª planta).

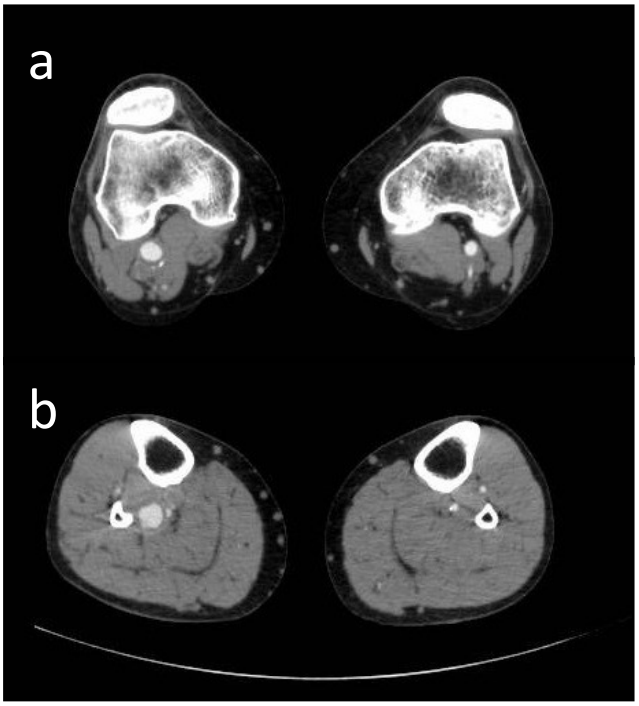

Figura 1. AngioTAC donde se objetiva dilatación de arteria poplítea y pseudoaneurisma de arteria peronea de 12 mm.

Se canaliza arteria peronea con guía 0,014.

Se intercambia introductor por uno de 45cm y 6Fr. Mediante IVUS identificamos correctamente el origen de arteria peronea y tibial posterior, así como el diámetro del vaso.

Se coloca stent balón expandible CID de 4mm x 25mm. Mediante microcatéter Progreat se realiza la embolización del saco del pseudoaneurisma a través de las celdas del stent con coils Concerto de 4mm x 10mm (x2) y 5mm x 15mm (x2). (Figura 2).

En el control con angioTAC a los 3 meses presenta exclusión completa del pseudoaneurisma con permeabilidad de ejes distales.

Caso 2

Paciente varón de 64 años, con antecedentes de HTA, dislipemia y exfumador. Con antecedentes de pseduoquiste pancreático y colecistectomía.

Ingresado a cargo de Digestivo por cuadro de vómitos y melenas de 2 semanas de evolución. En la gastroscopia no se evidencian signos de sangrado. Se realiza angioTAC objetivándose pseudoaneurisma en el ángulo duodeno pancreático de 60mm., dependiente de la arteria gastroduodenal.

Mediante punción ecoguiada de arteria femoral común derecha, se realiza cateterización selectiva de la arteria mesentérica superior. Intercambio a introductor de 45cm y 7Fr. En la arteriografía se identifica la rama originaria del pseudoaneurisma y se implanta stent balón expandible CID de 3mm x 25mm. A través de las celdas del stent y mediante microcatéter Progreat, se realiza embolización del saco del pseudoaneurisma con coils Concerto de 20mm x 50mm., requiriéndose extensión proximal con stent balón expandible CID de 3mm x 38mm.

El paciente no presenta nuevos episodios de sangrado digestivo, iniciando tolerancia, y es dado de alta a los 2 días de la intervención. (Figura 3).

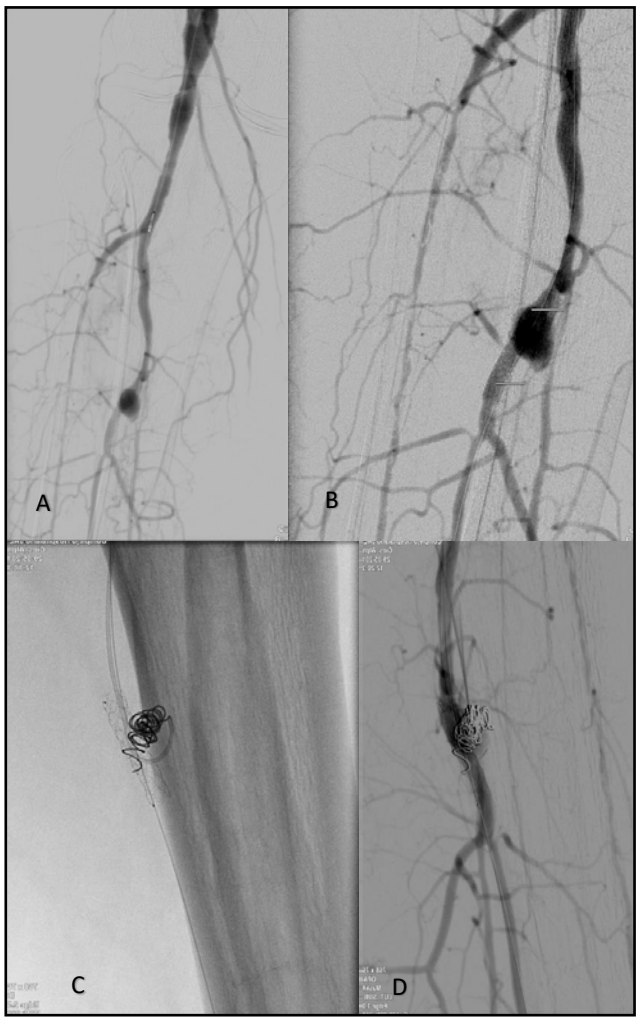

Figura 2. A. Arteriografía que muestra pseudoaneurisma de arteria peronea. B. Colocación de stent no recubierto. C. Embolización con coils a través de celdas de stent. D. Resultado final.

CONCLUSIONES

Los pseudoaneurismas son una patología vascular común. Pueden ser producidos por diferentes causas (infección, traumatismo, iatrogénico), y suelen ser asintomáticos.

Las complicaciones derivadas de los mismos pueden conllevar una alta morbilidad y mortalidad y además son impredecibles.

Gracias a las nuevas técnicas de imagen no invasivas es más frecuente el diagnóstico de pseudoaneurismas. La arteriografía sigue siendo el gold standard para el diagnóstico, pero es invasiva, por lo que se debe realizar con intención de tratar.

La cirugía ha sido clásicamente el tratamiento de elección. Sin embargo, en los últimos años, gracias a las técnicas endovasculares, el tratamiento de los pseudoaneurismas es menos invasivo y han disminuido las tasas de morbi-mortalidad.

Se debe realizar un estudio completo para determinar la localización exacta del pseudoaneurisma y evaluar las estructuras adyacentes y la vascularización para elegir la técnica de tratamiento correcta.

La embolización a través de stent no recubiertos es una opción frente a los recubiertos, ya que permite preservar ramas arteriales y disminuir complicaciones isquémicas, así como asegurar la exclusión del pseudoaneurisma.

Actual. Med.
2018; 103: (805). Supl. 24-44

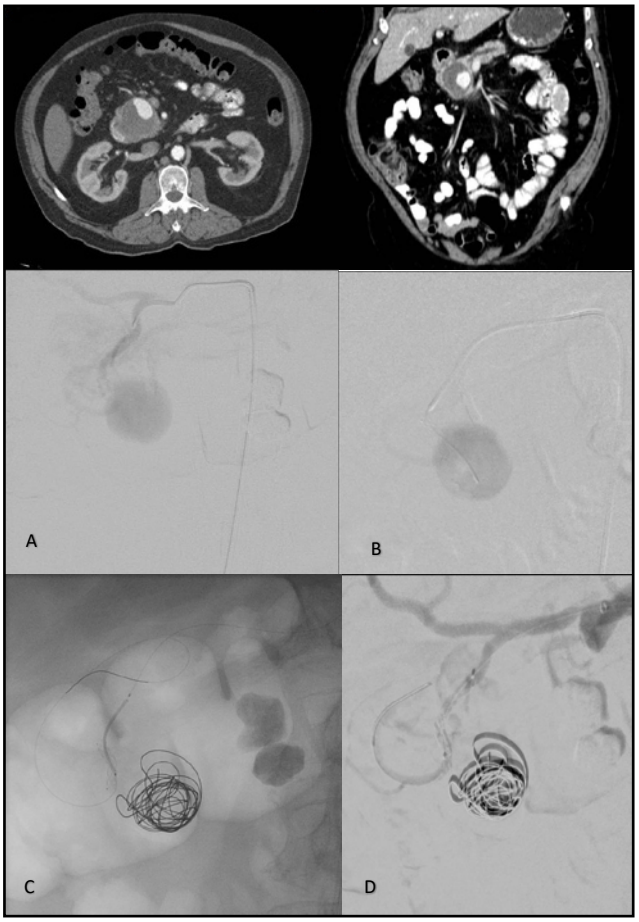

Figura 3. Imágenes de angioTAC. A. Cateterización de AMS. B y C. Colocación de stent no recubierto y emboilzación a través de celdas. D. Resultado final.

REFERENCIAS

1. Nael E.A Saad, MB; Wael E. A. Saad, MB; Mark G. Davies, MD, et al. Pseudoaneurysms and the role of minimally invasive techniques in their management. Radiographics Vol 25. October 2005 (173-188).

2. Adam Kuklinski, Krzystof Batycki, Wiestaw Matuszewski, Andrzej Ostrach, Zbigniew, Tomasz Legowik. Embolization of a large, symptomatic splenic artery pseudoaneurysm. Pol J Radiol, 2014; 79: 194-198.

3. Kunihiro Yagihashi, Minobu Kamo, Tomoya Nishiyama, Yasuyuki Kurihara. Percutaneous direct embolization for pseudoaneurysm at the gallbladder fossa after Cholecystectomy. Ann Vasc Dis. 2017 Sep. 25; 10(3): 234-237.

4. Yasir Jamil Khattak, Tariq ALam, Rana Hamid Shoaib et al. Endovascular embolization of visceral artery pseudoaneurysms. Radiology Research and Practice. Volume 2014, Article ID 258954.

5. Rita Spirito, MD, Piero Trabattoni, MD, Giulio Pompilio, MD, PhD, Stefano Zoli, MD, Marco Agrifoglio, MD, PhD, and Paolo Biglioli, MD. Endovascular treatment of a post-traumatic tibial pseudoaneurysm and arteriovenous fistula: Case report and review of the literature. J Vasc Surg 2007; 45: 1076-9.

Actual. Med.
2018; 103: (805). Supl. 25-44

Actualidad
Médica
|SUPLEMENTO|

Sociedad Andaluza
de Angiología y Cirugía Vascular

Insuficiencia renal crónica en obesos. Lipectomía para facilitar la punción de las fístulas arteriovenosas profundas

Chronic renal insufficiency in obeses. Lipectomy to facilitate the puncture of the deep arteriovenous fistules

Maldonado-Fernández, N.[1]; Herrero-Martínez, E.[1]; García-Cortés, M.J.[2]; Galan-Zafra, M.[1]; Martínez-Gámez, F.J.[1]
[1]*Servicio de angiología y cirugía vascular. Complejo hospitalario de Jaén.*
[2]*Servicio de nefrología. Complejo hospitalario de Jaén.*

Resumen
La obesidad y la insuficiencia renal crónica presentan una incidencia cada vez mayor en nuestra población. El exceso de grasa en el brazo dificulta la localización de las venas superficiales originando por un lado que no sean puncionadas y se conserven para la realización de accesos vasculares, pero por otro lado también dificulta la punción de los mismos. Se han descrito varios procedimientos quirúrgicos con el objetivo de facilitar la punción de las fístulas arteriovenosas profundas. La lipectomía es una técnica quirúrgica reciente, simple, que facilita la punción de los accesos vasculares profundos.

Palabras clave: lipectomía, accesos vasculares, hemodiálisis.

Abstract
Obesity and chronic renal failure present an increasing incidence in our population. The excess of fat in the arm makes it difficult to locate superficial veins, causing on the one hand that they are not punctured and kept for vascular access, but on the other hand they also make it difficult to puncture them. Several surgical procedures have been described with the aim of facilitating the puncture of deep arteriovenous fistulas. Lipectomy is a recent, simple surgical technique that facilitates the puncture of deep vascular accesses.

Keywords: lipectomy, arteriovenous accesses, hemodialisys.

INTRODUCCIÓN

La población actual presenta una incidencia cada vez mayor de pacientes obesos y con insuficiencia renal crónica (IRC) que precisan hemodiálisis (HD). El tejido adiposo dificulta la visualización de las venas superficiales del antebrazo en los pacientes con peso excesivo. Esta situación presenta una parte positiva, ya que una exploración ecográfica adecuada nos permite apreciar venas cefálicas que no han sufrido punciones repetidas y pueden ser válidas para la realización de una fístula arteriovenosa (FAV). Pero también tiene una parte negativa porque las fístulas realizadas en estos pacientes pueden funcionar correctamente, pero la profundidad y la dificultad para su punción originan con frecuencia que sean poco útiles. Se han descrito diferentes procedimientos quirúrgicos como la lipectomía, para mejorar la punción de los accesos vasculares (AV) en estos pacientes.

CASO CLÍNICO

Se trató a una mujer de 65 años, diabética, hipertensa con un índice de masa corporal (IMC) > 35, que era portadora de una FAV radiocefálica izquierda. Fue remitida a nuestro servicio porque al iniciar las sesiones de hemodiálisis presentaba gran dificultad para la punción correcta de la fístula, que mostraba buenos flujos, y posteriormente eran necesarios tiempos de compresión largos para conseguir una adecuada hemostasia. La exploración ecográfica objetivó una vena cefálica arterializada de 6 mm de diámetro con un trayecto rectilíneo, sin apreciar estenosis ni complicaciones, estando situada a 10 mm de profundidad con respecto a la piel. Se ofertó la posibilidad de realizar una lipectomía local para facilitar la punción del AV que fue aceptada por la paciente. La anestesia utilizada fue general. Se realizaron dos incisiones transversales de unos 5 cms de forma perpendicular a la vena cefálica separadas entre sí por unos 8 cms. Los bordes cutáneos se elevaron y el tejido subcutáneo fue resecado, se retiró la grasa que cubría la vena cefálica y la fascia superficial, sin movilizar la vena de su posición. Se realizó una hemostasia cuidadosa y se cerraron las heridas, con la recomendación de no emplear el acceso vascular durante 4 semanas. Posteriormente se realizó un control ecográfico que objetivó su correcto funcionamiento y comprobó que su profundidad ahora era de sólo 3 mm. Se comenzaron nuevamente las punciones del mismo, siendo más fáciles y los tiempos de compresión normales. A los 12 meses del procedimiento la fístula sigue funcionando y utilizándose de una forma habitual. (Figuras 1 y 2).

ACTUALIDAD
MÉDICA
www.actualidadmedica.es
© 2018. Actual. Med. Todos los derechos reservados

Nicolás Maldonado Fernández.
Avenida del Doctor Oloriz nº 5 escalera 1ª 1º b. 18012. Granada. España.
nicovasc@hotmail.com.
TELÉFONO: 958208803. FAX: 958208803

Actual. Med.
2018; 103: (805). Supl. 26-44

Figura 1. Incisión transversal sobre la vena cefálica previo marcaje ecográfico.

Figura 2. Elevación en tienda de campaña y lipectomía mostrando la vena cefálica arterializada.

DISCUSIÓN

La guía de Accesos Vasculares de la Sociedad Española de Angiología y Cirugía Vascular recoge en varios párrafos como parece existir una relación entre la obesidad y el aumento de la morbilidad y el fracaso de los accesos vasculares en estos pacientes. Además recomienda completar la exploración física con un estudio ecográfico en ciertas circunstancias como la obesidad (1).

Los accesos vasculares en pacientes obesos tienen una serie de particularidades:

- La punción venosa es difícil porque la exploración física no identifica adecuadamente las venas del antebrazo. Esto inicialmente es una ventaja para la realización de un acceso vascular porque se conserva la vena cefálica libre de punciones.
- La profundidad que pueden tener estas FAV dificulta su punción y muchos AV perfectamente funcionantes sufren complicaciones precoces o se dejan de utilizar por estos problemas.
- Una exploración ecográfica preoperatoria nos puede mostrar venas cefálicas de diámetro adecuado y nos permite realizar FAV radiocefálicas en la muñeca de muchos de estos pacientes.

Las punciones de estos AV se pueden facilitar mediante una serie de procedimientos quirúrgicos que tienen por objetivo mejorar las punciones y conservar la fístula. Entre ellos podemos describir los siguientes:

- ELEVACIÓN. Es el procedimiento mediante el cual se realiza una disección y movilización de la vena arterializada a un plano más superficial, sin sección de la misma.
- TRANSPOSICIÓN O SUPERFICIALIZACIÓN. Se refiere a aquel procedimiento quirúrgico mediante el cual se realiza una movilización de la FAV a un plano más superficial con sección de la vena y una nueva anastomosis.
- LIPOSUCCIÓN. Es la extracción mediante cánula de la grasa sobre y alrededor del acceso vascular.
- DISPOSITIVOS IMPLANTABLES COMO EL VWING (Venous Window Vascular Needle Guide). Es un dispositivo mecánico que se coloca en el tejido subcutáneo sobre el AV para dirigir la punción de la fístula.
- LIPECTOMÍA. Es un procedimiento quirúrgico mediante el cual se retira el tejido subcutáneo y la fascia superficial que cubre el acceso vascular sin disecar ni movilizar, ni seccionar la vena.

En nuestro medio, quizás el menos conocido es la lipectomía . Por ello, el objetivo de este trabajo es presentar este caso que hemos tenido la oportunidad de tratar y al mismo tiempo describir este procedimiento para que se pueda plantear en otros casos similares.

Las circunstancias para indicar una lipectomia en un AV serían las siguientes:

1. FAV funcionantes, sin estenosis significativas ni otros problemas asociados.
2. Dificultades para su punción.
3. Una profundidad mayor de 6 mm.
4. Que presenten trayectos rectilíneos y no tortuosos.

Las venas cefálicas arterializadas con trayectos tortuosos se podrían considerar como una contraindicación para realizar esta técnica y se beneficiaría más de un procedimiento de elevación o de transposición (2).

El procedimiento quirúrgico se puede realizar con anestesia local, regional o general. En primer lugar se realiza un marcaje ecográfico de la vena cefálica arterializada, de su trayecto y colaterales más importantes. Posteriormente se realizan dos o tres incisiones transversales y perpendiculares al trayecto de la vena cefálica, de unos 5 cms de longitud y separadas entre sí unos 8 cms. El tejido subcutáneo que se encuentra sobre la vena cefálica y la fascia superficial que la recubre son extirpados. No es necesario disecar, controlar movilizar o eliminar coláterales de la cefálica, si su funcionamiento es adecuado. Finalmente se realiza una hemostasia cuidadosa y un cierre de las heridas. Las incisiones transversales se recomiendan sobre las longitudinales porque hay menos tensión cutánea, la longitud necesaria de la incisión en la piel es más corta y también porque proporciona mayor espacio sin cicatrices para realizar las punciones posteriores. Se deja en reposo la fístula durante un período de cuatro a seis semanas antes de comenzar nuevamente las punciones. Este procedimiento quirúrgico es relativamente simple y deja la vena arterializada en su posición original disminuyendo el riesgo de torsión o angulación que se asocia a otros procedimientos. (2,3)

Las series de pacientes que podemos observar en la tabla I, muestran un éxito técnico y una permeabilidad secundaria a los 12 meses, cercanos al 100%. Esto ha originado que actualmente sea el procedimiento más utilizado para mejorar la punción de las FAV profundas. (3,4,5)

AUTOR	NÚMERO PACIENTES	PROFUNDIDAD PREOPERATORIA (mm)	PROFUNDIDAD POSTOPERATORIA (mm)	ÉXITO TÉCNICO	PERMEABILIDAD SECUNDARIA 12 MESES
BOURQUELOT 2009	49	8	3	95%	95 %
BARNARD 2010	30	15	4	100%	95%
MALISKA 2015	78	---	---	100%	95%

Tabla 1. Datos sobre lipectomía en accesos vasculares de las series publicadas revisadas.

En resumen, la lipectomía es una técnica quirúrgica simple, que facilita la punción de las fístulas que se encuentran muy profundas (>6 mm), con unos resultados muy favorables, y que debe de tenerse en cuenta cuando nos encontremos con pacientes en los que sea muy complicado la punción de un AV funcionante.

BIBLIOGRAFÍA

1. Ibeas J, Roca-Tey R, Vallespín J, et als. Guía Clínica Española del Acceso Vascular para Hemodiálisis. Nefrología 2017;37(Supl 1):1-177.

2. Bourquelot P, Tawakol JB, Gaudric J, et al. Lipectomy as a new approach to secondary procedure superficialization of direct autogenous forearm radial-cephalic arteriovenous accesses for hemodialysis. J Vasc Surg 2009;50:369-374.

3. Barnard KJ, Taubman KE, Jennings WC. Accessible autogenous vascular access for hemodyalisis in obese individual using lipectomy. Am J Surg 2010;200:798-802.

4. Maliska CM, Jennings WC, Mallios A. When arteriovenous fistulas are too deep: options in obese individuals. J Am Coll Surg 2015;221:1067-1072.

5. Bourquelot P, Karam L, Robert-Ebadi H, et al. Transposition, elevation, lipectomy and v-wing for easy needling. J Vasc Access 2015;16:S108-S113.

Actual. Med.
2018; 103: (805). Supl. 28-44

Actualidad
Médica
|SUPLEMENTO|

Sociedad Andaluza de Angiología y Cirugía Vascular

I MESA DE COMUNICACIONES ORALES

Viernes, 23 de noviembre.

C1. SARCOMAS DE PARTES BLANDAS EN MMII CON COMPROMISO VASCULAR. NUESTRA EXPERIENCIA EN UN CENTRO DE REFERENCIA

Aragón Ropero, Pedro Pablo. Manresa Manresa, Francisco. Sanchez Rodriguez , José María. Mengibar Fuentes, Lucas. Bataller de Juan, Enriqueta.
Hospital Universitario Virgen del Rocio, Sevilla.

Objetivo: Los sarcomas de partes blandas (SPB) son tumores multirecidivantes muy infrecuentes. Describimos la experiencia de una unidad de cirugía vascular, en un hospital centro de referencia nacional de SPB, a través de un estudio retrospectivo que recoge aquellos casos que han precisado reconstrucción vascular y cuál ha sido su evolución en el tiempo.

Material y Método: Estudio descriptivo que incluye 18 pacientes, 12 hombres y 6 mujeres, con una edad media de 51.8 años diagnosticados mediante estudio AP y Angio-RMN e intervenidos de SPB de MMII entre 2007 y 2018.

Resultados: De los 18 pacientes, en 5 se realizó resección tumoral sin necesidad de revascularización. Los 13 restantes fueron sometidos a exéresis tumoral en bloque + by pass FP o F-F (9 VSI contralateral y 4 PTFE). El seguimiento medio ha sido de 32.5 meses, con una permeabilidad del injerto a los 6 meses del 90.9 % y al año del 81,1%. La oclusión del injerto tuvo lugar en 2 pacientes (a los 12 y a los 20 meses). Se recogen 2 desarticulaciones de extremidad y 2 exitus en PO temprano. Las complicaciones más frecuentes durante el seguimiento fueron el linfedema y la insuficiencia venosa.

Conclusiones: Los SPB en MMII son subsidiarios de resecciones amplias por su carácter recidivante, lo que implica reconstrucciones vasculares en un numero considerable de casos. No existiendo diferencias en cuanto a permeabilidad, proponemos el uso de injertos autólogos para disminuir el riesgo de infección en pacientes multioperados, y del miembro contralateral para preservar el retorno venoso de la pierna afecta.

E-mail: pablo90aragon@gmail.com

C2. TCAR: STENTING TRASNCERVICAL DE ULTIMA GENERACIÓN. RESULTADOS PRELIMINARES EN NUESTROS PRIMEROS 20 PACIENTES

Rodríguez Carvajal, Rubén Gallardo Pedrajas, Fernando Láinez Rube, Rocío Hernández Carbonell, Teresa
Hospital Quironsalud Marbella

Objetivo: Reportar nuestra experiencia inicial con el sistema Enroute de neuroprotección cerebral para la técnica de Stenting transcervical TCAR.

Material y Método: Presentamos una serie prospectiva de 20 pacientes incluidos consecutivamente desde Mayo de 2017 a Septiembre de 2018, incluidos en nuestro programa de implementación de la técnica TCAR para el tratamiento de la estenosis carotídea mediante abordaje transcervical en pacientes de alto riesgo quirúrgico. Se analizaron en todos los casos el éxito técnico inicial, los eventos adversos intraoperatorios, incluyendo incidencia de Stroke perioperatoria, la mortalidad y morbilidad asociado al procedimiento, y los eventos adversos y el status de la enfermedad durante el seguimiento.

Resultados: El éxito técnico inicial fue del 100%. La tasa de stroke fue del 0%. La tasa de conversión a endarterectomía fue también del 0%. Como complicaciones intraoperatorias hubo una disección de la arteria carótida común durante su punción que no impidió la completar el procedimiento y no precisó conversión a endarterectomía, pero que condicionó la única oclusión temprano del Stent implantado, a pesar de resultar asintomática. Durante el postoperatorio inmediato se identificaron dos hematomas cervicales de relevancia, que no precisaron de drenaje quirúrgico en ningún caso. Con un seguimiento medio de 9,5 meses, o se observaron complicaciones durante el mismo ni nuevos eventos neurológicos relacionados con el procedimiento. Un paciente presentó una parálisis parcial temporal del nervio laringe recurrente izquierdo.

Conclusiones: La técnica TCAR se presenta como una alternativa segura y eficaz a Endarterectomía en pacientes de alto riesgo quirúrgico con excelentes resultados en nuestra muestra inicial.

E-mail: ruben.rcarvajal@iveivascular.com

C3. EL EMPLEO DE LA VENA FEMORAL SUPERFICIAL COMO MATERIAL AUTÓLOGO EN LA ERA ENDOVASCULAR: ¿ESTÁ JUSTIFICADO SU USO FRENTE A LA MORBIMORTALIDAD QUE SUPONE LA TÉCNICA QUIRÚRGICA?

Vargas Gómez, Carolina Scholz , Lothar Metin , Kilic Savvidis , Savvas Neufang. , Achim
Horst Schmidt Klinik Wiesbaden

Objetivo: Describir los múltiples usos de la vena femoral superficial tanto a nivel central como periférico y sus cualidades como material autólogo por su diámetro, su estabilidad mecánica y su resistencia a la infección. Destacar su función crucial en el manejo de la infección del injerto protésico, por su permeabilidad a largo plazo y por la reducción de la tasa de amputación.

Material y Método: Entre Junio de 2010 y Mayo de 2017 se reclutaron un total de 55 pacientes. Edad media: 63+/-15, 33 hombres y 22 mujeres. Se explantaron un total de 70 venas femorales superficiales. En 15 pacientes de forma bilateral. Se revascularizaron un total de 59 extremidades, 58 extremidades inferiores y una extremidad superior. Las indicaciones fueron: infección del injerto protésico, infecciones arteriales, enfermedad arterial periférica, aneurisma, traumatismo vascular y tumor. Se analizó la supervivencia, la permeabilidad, el mantenimiento de la extremidad y la morbilidad de la técnica quirúrgica. El tipo de operación fue interposición aórtica, bypass aortobifemoral e iliacofemoral, inter-

© 2018. Actual. Med. Todos los derechos reservados

posición de la arteria femoral, bypass femorofemoral y femoropopliteal, bypass aortomesenterial e iliacomesenterial, bypass axilar, interposición de la vena cava inferior y de la vena subclavia.

Resultados: Las complicaciones a los 30 días: fallecieron un total de 6 pacientes, 5 de ellos padecían una infección del injerto prótesico y uno de ellos una infección del muñon arterial. En tres de los casos las operaciones fueron urgentes. Las causas de la muerte fueron sepsis, endocarditis con sepsis, fallo cardiaco, fallo multiorgánico y fracaso renal.Otras complicaciones fueron sangrado, en un caso dehiscencia de la anastomosis a causa de sepsis por candida, fracaso renal , neumonia y meningoencefalitis.Las complicaciones locales fueron edema postoperatorio temprano en 21% de los casos. El manejo de la infección del injerto protésico fue existosa en el 94% de los pacientes. La supervivencia fue 70% a los 4 años. La permeabilidad primaria fue 89% y la secundaria 94%. El mantenimiento de la extremidad fue 96%.

Conclusiones: En la era endovascular el uso de la vena femoral superficial ofrece múltiples posibilidades en el tratamiento de enfermedades vasculares. Su permeabilidad es excelente. La morbilidad de la técnica quirúrgica es aceptable.

E-mail: carovg_@hotmail.com

C4. ENDOFUGAS TIPO 2 PRECOCES Y TARDÍAS. ¿TIENEN EL MISMO PRONÓSTICO?

Fernández Herrera, Jerónimo Antonio; Herrera Mingorance, José Damian; Agudo Montore, Marina; Cuenca Manteca, Jorge Bartolomé; Salmerón Febres, Luis Miguel
Hospital Universitario San Cecilio, Granada

Objetivo: Las endofugas tipo 2 son frecuentes tras la reparación endovascular del aneurisma (EVAR). Queremos determinar si el momento de aparición se correlaciona con la necesidad de reintervenir al paciente por crecimiento de saco o ruptura.

Material y Método: Incluimos 298 pacientes intervenidos entre Julio de 2007 y Junio de 2017 mediante EVAR. El seguimiento se realizó con Eco-Doppler. Se reservó el TAC y la arteriografía para hallazgos ecográficos anormales o dudas diagnósticas. Las endofugas se intervinieron si había crecimiento significativo del saco o ruptura. Entendemos por crecimiento significativo, un crecimiento mayor de 8 mm entre dos exploraciones consecutivas. Definimos endofugas precoz si aparece antes del año de seguimiento y tardía si aparece después.

Resultados: 298 pacientes con edad promedio 73,9 +/- 7,9 años (96% hombres). 57 pacientes (19%) desarrollaron endofuga tipo 2 tras el implante, 40 eran precoces (70%) y 17 tardías (30%), con un seguimiento promedio de 43,7 y 52,3 meses respectivamente. Las precoces se resolvieron espontáneamente en el 77,5% de los casos (31/40), comparado con el 0% de las tardías (P

Conclusiones: En nuestra serie, las endofugas tipo 2 tardías asocian menor tasa de resolución espontánea y mayor necesidad de reintervención. Las endofugas tardías deben seguir un protocolo de seguimiento más frecuente y quizás tener un umbral menor para ser reparadas.

E-mail: jero.fdez.h@gmail.com

C5. 17 AÑOS DE TRATAMIENTO ENDOVASCULAR EN ANEURISMAS DE AORTA ABDOMINAL INFRARRENAL

Lozano Ruiz, Cristina Morales Olmos, María José García Pérez, Cristina Cambronero Aroca, Mercedes Landaluce Chaves, Martín
Complejo Hospitalario Universitario de Albacete

Objetivo: El tratamiento endovascular de aneurismas aorta abdominal ha representado un gran avance en su manejo. Analizamos el recorrido del implante de endoprótesis en nuestro servicio a lo largo de 17 años.

Material y Método: Entre enero 2000-diciembre 2017 fueron tratados 207 pacientes con aneurisma aorta abdominal infrarrenal. 199 varones y 8 mujeres intervenidos de forma programada. Se excluyeron las implantadas por rotura aneurismas aorta abdominal, aneurismas iliacos e hipogástricos y endoprótesis torácicas y otros fines. Como factores de riesgo cardiovascular 67,63% hipertensos, 59,90% fumadores, 38,16% dislipemia, 20,77% diabéticos y 28,02% cardiopatía isquémica.

Resultados: Edad media 75 años (rango 57-89 años). Implante del dispositivo exitoso en los 207 pacientes sin conversión a cirugía abierta. Diámetro medio fue 63,67 mm (rango 52-110). Mortalidad a 30 días 0,48%. Seguimiento medio 41,53 (rango 1-202) meses. Se detectaron 8 fugas tipo I, 22 tipo II, 6 tipo III y 2 tipo IV. En 3 casos se realizó 2º procedimiento para solventar la fuga y uno de ellos precisó 3º reintervención. Se produjeron 2 trombosis inmediatas de rama y 1 trombosis de arteria renal en paciente monorreno que requirió de hemodiálisis. Aparecieron 10 linforragias solventadas con medios físicos y 1 con radioterapia. 14 síndromes postimplantación sin repercusión clínica. Se produjeron 2 infecciones protésicas al año y 4 años del implante con fallecimiento de pacientes.

Conclusiones: El tratamiento endovascular a lo largo de estos años ha permitido ser una técnica eficaz en el tratamiento de los aneurismas de aorta abdominal en personas de avanzada edad con baja morbimortalidad.

E-mail: cristinalozanoruiz@hotmail.com

C6. ABLACIÓN LASER ENDOVENOSA SIN TUMESCENCIA. ESTUDIO PROSPECTIVO DE 120 PACIENTES MEDIANTE EL USO DE FIBRA RADIAL DE 1470NM. RESULTADOS A CORTO-MEDIO PLAZO

Dra. Láinez Rube, R; Dr. Rodriguez Carvajal, R; Dr. Gallardo Pedrajas, F.
IVEI. Hospital Quironsalud Campo de Gibraltar-Marbella.

Objetivo: Demostrar la efectividad y seguridad del tratamiento de ablación laser endovenosa (EVLA) sin la utilización de tumescencia perivenosa.

Material y Método: Se incluyeron en el estudio 120 pacientes consecutivos intervenidos en nuestro Instituto de forma programada mediante dicho tratamiento endovascular, con diagnóstico de Insuficiencia Venosa Crónica sintomática estadios C2s-C6 de la CEAP. Se realiza un estudio descriptivo prospectivo realizado entre febrero de 2015 y diciembre de 2016, seguimiento medio de 7,6 meses, analizando datos epidemiológicos, comorbilidad, resultados y complicaciones de dichos pacientes tratados mediante ablación láser endovenosa con fibra radial doble anillo,1470nm de longitud de onda y energías por debajo de los 8W de potencia, sin tumescencia en todos aquellos casos en los que la anatomía de la VSI lo permitía. La gravedad de la enfermedad venosa crónica se determinó según la clasificación CEAP.

Resultados: De los 120 pacientes incluidos en la serie 82 son mujeres y 38 varones. Ningún paciente tuvo dolor durante el procedimiento. Todos los pacientes fueron dados de alta en una media 2.5 horas después de la cirugía. Complicaciones menores: equimosis en región de punción,parestesias cutáneas asociadas a las flebectomías reversibles 100%, quemadura 0,8% (1/120). Ningún paciente presentó TVP, TVS, FAV ni daño neurológico irreversible en el territorio safeno durante el seguimiento.

Conclusiones: En nuestra experiencia, podemos decir que el tratamiento de la insuficiencia venosa mediante EVLA con fibra radial de doble anilllo y 1470 nm sin tumescencia es segura y eficaz, con un perfil bajo de efectos secundarios y complicaciones y una alta satisfacción de nuestros a corto y medio plazo.

E-mail: rociolainezrube@hotmail.com

Actual. Med.
2018; 103: (805). Supl. 30-44

Actualidad
Médica
|SUPLEMENTO|

Sociedad Andaluza de Angiología y Cirugía Vascular

II MESA DE COMUNICACIONES ORALES

Sábado, 24 de noviembre.

C7. PATOLOGIA OCLUSIVA AORTOILIACA Y BIFURCACIÓN AORTICA ESTRECHA. EXPERIENCIA INICIAL CON LA ENDOPROTESIS AFX2®

Uclés Cabeza, Oscar. Martínez López, Isaac. Hernández Mateo, Manuela. Baturone Blanco, Adriana. Serrano Hernando, Francisco Javier.
Hospital Clínico San Carlos, Madrid.

Objetivo: Analizar los resultados iniciales del tratamiento de aneurismas de aorta con bifurcación estrecha y patología oclusiva aortoiliaca mediante la endoprótesis AFX2®.

Material y Método: Análisis restrospectivo de pacientes tratados de forma electiva y consecutiva en nuestro centro durante 1 año. Análisis de comorbilidades, anatomía de la patología tratada, técnica y resultados definidos como éxito técnico, morbimortalidad, permeabilidad y reintervención durante el seguimiento.

Resultados: Siete pacientes tratados, con una edad media de 80 años. Uno por patología oclusiva y seis por patología aneurismática, cuatro de ellos EVAR convencional y dos como dispositivo bifurcado con tratamiento asociado de la aorta visceral. Dos casos tratados por aneurisma presentaban patología oclusiva iliaca. Todos los casos presentaban una bifurcación aórtica estrecha, con un diámetro medio de 14,2+/-3,1mm. Un 85,7% de los casos presentaban más de un 50% de calcio a dicho nivel. La sobredimensión media del cuerpo protésico respecto a la bifurcación fue del 81%, sin presentar ningún dispositivo problemas de adaptabilidad a dicho nivel. En el 57,1% de los casos se emplearon otros dispositivos con mayor conformabilidad a nivel iliaco. El éxito técnico fue del 100%. Hubo un caso de éxitus precoz. Un paciente sufrió colitis isquémica secundaria a oclusión de la AMI, resuelta con manejo conservador. Todos los pacientes tuvieron al menos un mes de seguimiento, con una permeabilidad del 100%, buena adaptabilidad a la bifurcación aórtica y ausencia de reintervención.

Conclusiones: La experiencia inicial con este dispositivo es satisfactoria, con buena adaptabilidad a diámetros aórticos pequeños. Por tanto, podría ser de elección en casos de bifurcación estrecha.

E-mail: oscar.ucles@gmail.com

C8. EVOLUCIÓN DE PACIENTES CON ANEURISMA DE AORTA ABDOMINAL Y CUELLO HOSTIL TRATADOS MEDIANTE EVAR

Agudo Montore, Marina; Herrera Mingorance, Jose Damián; Fernández Herrera, Jerónimo Antonio; Cuenca Manteca, Jorge Bartolomé; Salmerón Febres, Luis Miguel.
Hospital Universitario San Cecilio (Granada)

Objetivo: El tratamiento endovascular del aneurisma de aorta abdominal (EVAR) está condicionado por la anatomía del paciente. El objetivo del estudio es evaluar la evolución de los pacientes con cuello hostil tratados mediante EVAR.

Material y Método: Estudio de cohortes retrospectivo de los pacientes intervenidos en nuestro centro entre Junio-2007 y Junio-2017. Se incluyeron variables demográficas, clínicas, morfología aórtica, cirugía y evolución. Se analizaron las variables asociadas al cuello hostil (longitud 28mm, angulación >60º, calcificación, trombo mural o cuello cónico), utilizando el programa spss-21.

Resultados: Se intervinieron 289 pacientes (97,6% varones), con edad de 73,9±7,9 años, de los cuales 105 (36,5%) se trataban de cuellos hostiles. El seguimiento fue de 40,2 (0-132) meses. El análisis multivariante mostró que las variables más relacionadas con la aparición de endofugas/reintervención fueron el cuello.

Conclusiones: Según nuestra serie, dentro de la definición de cuello hostil, la longitud y calcificación parecen ser los factores más determinantes en la evolución del paciente tras EVAR, y por tanto, se deben tener en cuenta a la hora de planificar la cirugía.

E-mail: marinamontore@gmail.com

C9. COMPARATIVA DE TÉCNICAS DE PRESERVACIÓN DE FLUJO EN LA ARTERIA HIPOGÁSTRICA

Rastrollo Sánchez, Irene; Herrera Mingorance, José Damián; Fernández Herrera, Jerónimo Antonio; Cuenca Manteca, Jorge Bartolomé; Salmerón Febres, Luis Miguel.
Hospital Universitario San Cecilio, Granada

Objetivo: En los últimos años se han desarrollado distintas técnicas para la preservación del flujo en las arterias hipogástricas, tales como bell-bottom (BB), parallel-graft o branch ilíaco (IBD). El objetivo es comparar los resultados entre las dos técnicas más empleadas en nuestro centro (IBD y BB).

Material y Método: Estudio retrospectivo sobre pacientes intervenidos en nuestro servicio de forma endovascular por aneurismas aorto-iliacos, entre enero-2013 y junio-2018, comparando las técnicas de IBD y BB. Se recogieron datos demográficos, anatómicos, técnica y dispositivos, complicaciones, endofugas, reintervenciones y mortalidad.

Resultados: Se intervinieron 46 pacientes, 30 de ellos mediante BB y 16 mediante IBD. La edad media fue de 70.5±6.8 años (BB) y 72.9±9.2 años (IBD)(p=0.36), con un seguimiento medio de 20.1±16.9 y 16.2±14.7 meses respectivamente (p=0.43). Se encontraron diferencias en cuanto a la presencia de enfermedad arterial periférica (BB=16.7%, IBD=0%,p=0.08), de EPOC (BB=26.7%, IBD=6.3%,p=0.09), el uso de anestesia general (BB=87.5%, IBD=50%,p=0.01), el éxito técnico (BB=100%, IBD=90.5%,p=0.08) y tiempo de cirugía (BB=126±24.8 min, IBD=226.8±80.6 min,p=

Conclusiones: A pesar de no encontrar diferencias en complicaciones ni reintervenciones entre ambos grupos, sí se ha observado un mejor remodelado aorto-iliaco con el IBD. Son precisos estudios

© 2018. Actual. Med. Todos los derechos reservados

prospectivos de mayor tamaño y seguimiento para definir las implicaciones que pueda tener este remodelado a largo plazo.

E-mail: irene.rastrollo.s@gmail.com

C10. PRÓTESIS CON CUFF VERSUS INJERTO ARTERIAL CRIOPRESERVADO EN BYPASS DISTAL POR ISQUEMIA CRÍTICA DE MIEMBROS INFERIORES CON VENA AUTÓLOGA NO APTA

Moreno Reina A, Gómez Pizarro L, Muñoz Chimbo AV, Moreno Machuca FJ, García León A.
Hospital Universitario Nuestra Señora de Valme (Sevilla)

Objetivo: La vena safena interna(VSI) autógena constituye el injerto de elección para la revascularización quirúrgica infrapoplitea en pacientes con isquemia crítica de miembros inferiores. Aproximadamente el 20% de los pacientes no presentan VSI apta. Aunque no existe consenso acerca del injerto óptimo en estos casos, el uso de material protésico con parche de vena distal (cuff de Miller) o injerto arterial criopreservado se platean como posibles alternativas. El objetivo del estudio es comparar los resultados obtenidos en nuestro centro utilizando como injerto prótesis+cuff vs injerto arterial criopreservado.

Material y Método: Análisis retrospectivo unicéntrico de bypases distales realizados con prótesis+cuff vs crioinjerto entre Enero 2012-Septiembre 2018. Los objetivos primarios son permeabilidad del bypass y tasa de salvamento de extremidad.

Resultados: Durante el periodo de estudio, 24 bypases fueron realizados (23 pacientes); 11(45,8%) con prótesis+Cuff y 13(54,2%) con crioinjerto. El período mediano de seguimiento fue de 40,5 meses. Comparativamente (Prótesis+cuff vs Crioinjerto), los resultados al año de seguimiento muestran una tasa de permeabilidad primaria del 54,5% vs38.5%(p=0,413), secundaria del 54,5% vs46,2%(p=0,753), tasa de salvamento de extremidad del 80% vs53,8%(p=0,262) y supervivencia del 90,9% vs100%(p=0,097). A los tres años de seguimiento los resultados fueron del 27,3% vs15,4%; 27,3% vs23,1%; 60% vs38,5%; 66,3% vs100%; y a los 5 años del 27,3% vs15,4%; 27,3% vs23,1%; 60% vs38,5%; 66,3% vs88,9%, respectivamente.

Conclusiones: Pese a las limitaciones de nuestro estudio (resultados estadísticamente no significativos), los resultados obtenidos respecto a permeabilidad y salvamento de extremidad con prótesis+cuff parecen ser superiores a los obtenidos con crioinjertos, ocurriendo lo contrario con supervivencia (superior en crioinjerto que en prótesis+cuff).

E-mail: anamreina1989@gmail.com

C11. APLICABILIDAD DEL TRATAMIENTO ENDOVASCULAR EN LA REPARACIÓN DE LOS ANEURISMAS DE ARTERIA POPLÍTEA

Baturone Blanco, Adriana. Martínez López, Isaac. Hernández Mateo, Manuela María. Uclés Cabeza, Óscar. Serrano Hernando, Francisco Javier.
Hospital Clinico San Carlos, Madrid.

Objetivo: Evaluar la aplicabilidad del tratamiento endovascular (TEV) en los pacientes con aneurisma poplíteo asintomático (AP) tratados mediante cirugía abierta (CA).

Material y Método: Pacientes intervenidos de forma electiva y consecutiva entre enero-2007 y diciembre-2017. Los pacientes sin TAC preoperatorio disponible fueron excluidos del estudio. Evaluación retrospectiva de los criterios anatómicos para la implantación de una endoprótesis tipo Viabahn®(Gore Medical) en aquellos casos tratados mediante CA. Análisis de comorbilidad, técnica y resultados de la misma.

Resultados: Fueron incluidos 36 AP tratados en 33 pacientes, de un total de 58 intervenidos. Se realizó un bypass venoso en 27(75%) y protésico en 9(25%), siendo un 72,2% bypass corto, y requiriendo 3 pacientes una anastomosis a un vaso distal. El 88,9% de los casos presentaban buen run-off (2-3 vasos). Hubo una oclusión precoz. El seguimiento mediano fue de 43,6 meses (rango 1-116), con una P1 y P2 global a 44 meses del 85,1% y 96,7%, con una tasa libre de reintervención del 87,5% en este periodo. Tras el análisis anatómico, un 64% (n=23) de los casos no resultaron aptos para TEV: 78,3% por diferencia>2mm entre el diámetro de las zonas de anclaje; 60,9% por enfermedad oclusiva/aneurismática de AFS. Un 39,1% de los casos presentó más de un factor que contraindicaban el TEV. En el subgrupo de pacientes con bypass protésico, un 66,6%(6/9) no cumplían criterios anatómicos para TEV.

Conclusiones: En nuestra serie, la aplicabilidad del TEV en el tratamiento del AP es baja, ofreciendo excelentes resultados la CA.

E-mail: adriana.baturone@gmail.com

C12. RESULTADOS COMPARATIVOS TRAS CIRUGÍA AÓRTICA ABDOMINAL VÍA TRANSPERITONEAL Y RETROPERITONEAL EN NUESTRA UNIDAD

Galera Martínez, M Cristina; García Blanco, Victoria E; Martín Cañuelo, Jorge; Manosalbas Rubio, Isabel M; Rodríguez Piñero, Manuel.
Hospital Universitario Puerta del Mar, Cádiz

Objetivo: Nuestro objetivo es contrastar la evolución postoperatoria y las complicaciones acontecidas tras abordaje aórtico programado vía retroperitoneal y transperitoneal en nuestro servicio.

Material y Método: Estudio de cohorte histórica de los pacientes de nuestro centro, intervenidos de forma programada por patología aórtica mediante cirugía abierta, comprendiendo septiembre 2014-2017. Se agruparon los datos según abordaje aórtico transperitoneal y retroperitoneal, estratificando resultados en función de patología aneurismática (AAA) vs. obliteración aorto-ilíaca (AOID). Análisis SPSS v25.

Resultados: La distribución de la patología aórtica en ambos grupos fue similar (p=0,433): 20 pacientes con AAA y 11 pacientes AOID en el grupo transperitoneal, y 20 y 7 pacientes respectivamente en el grupo retroperitoneal. Cabe destacar que la media de estancia hospitalaria tras abordaje retroperitoneal fue 8,3 días y en el grupo transperitoneal 11,27 días (p=0,037). El tiempo medio de íleo fue 2,33 días (grupo retroperitoneal) frente a 3,86 días (grupo transperitoneal) (p=0.000). En el conjunto de AAA, 1 paciente desarrolló complicación digestiva en el grupo retroperitoneal, encontrando 8 pacientes en el grupo transperitoneal (p=0,02); ningún paciente presentó complicaciones respiratorias (grupo retroperitoneal) frente a 5 pacientes (grupo transperitoneal) (p=0,047). En este conjunto, 1 paciente desarrolló herniación en el grupo retroperitoneal, mientras que en el grupo transperitoneal se identificaron 7 eventraciones (p=0,02).

Conclusiones: Detectamos de forma significativa menor tiempo de estancia hospitalaria y de íleo en pacientes intervenidos de patología aórtica vía retroperitoneal, acorde a la literatura. Además, dentro del conjunto de AAA, encontramos significativamente mayor desarrollo de complicaciones digestivas y respiratorias tras el abordaje transperitoneal, así como de eventración durante seguimiento.

E-mail: cgaleramartinez@gmail.com

C13. TRATAMIENTO CON TROMBINA PARA SELLADO DE PSEUDOANEURISMAS IATROGÉNICOS BAJO CONTROL ECOGRÁFICO

Lozano Ruiz, Cristina. Morales Olmos, María José. García Pérez, Cristina. Cambronero Aroca, Mercedes. Landaluce Chaves, Martín.
Complejo Hospitalario Universitario de Albacete

Objetivo: Dado el incremento de los procedimientos percu-

Actual. Med.
2017; 102: (801). Supl. 32-44

táneos en los últimos años encontramos un también un aumento en la incidencia de pseudoaneurismas, sobretodo a nivel de arteria femoral. Proponemos y evaluamos el sellado de los mismos con trombina humana bajo control ecográfico.

Material y Método: Estudio retrospectivo entre mayo 2016 y septiembre 2018. 10 pacientes, en los que el vendaje compresivo como primera línea resultó insuficiente, se sometieron a punción percutánea con trombina bajo control ecográfico. Edad media de 74,3(rango 65-85 años). 6 varones y 4 mujeres. 6 de ellos tras realizarse procedimiento cardiaco, 2 intervenciones neurológicas y 2 vasculares. El tratamiento se realizó entre 2 y 9 días tras realizarse la punción arterial. Tamaño medio máximo de 26 mm (rango de 10- 33mm). Se empleó dosis media de trombina 250 U (rango 125-500 U).

Resultados: 7 casos se trombosaron con éxito con una sola inyección. 1 de los pacientes requirió de una segunda inyección a las 24 horas y otro de un tercer procedimiento a los 3 días. No hubo complicaciones en relación con el procedimiento. Uno de los casos requirió de intervención quirúrgica. El seguimiento medio ha sido de 5,1 meses (rango 1- 10 meses).

Conclusiones: La inyección percutánea de trombina en pseudoaneurismas iatrogénicos es una técnica efectiva. No solamente por ser una técnica mínimamente invasiva y poco dolorosa sino porque se puede realizar en pacientes antiagregados y anticoagulados siendo necesaria una mínima cantidad de trombina para conseguir el cierre de los mismos.

E-mail: cristinalozanoruiz@hotmail.com

C14. FACTORES PRONÓSTICOS Y EVALUACIÓN DE CINCO ESCALAS PREDICTIVAS DE MORTALIDAD EN PACIENTES DE ANDALUCÍA Y BADAJOZ CON ANEURISMA DE AORTA ABDOMINAL ROTO. PRIMEROS RESULTADOS

Victoria E Garcia Blanco, M Cristina Galera Martínez, M Isabel Manosalbas Rubio, Esther Dóiz Artázcoz, Manuel Rodríguez Piñero.
Hospital Universitario Puerta del Mar, Cádiz

Objetivo: Evaluar la utilidad de las escalas predictivas de mortalidad y factores pronósticos en pacientes con aneurisma de aorta abdominal roto (AAAr) tratados de forma endovascular (EVAR) o convencional (OR) en la población sur de España.

Material y Método: Se ha seleccionado de forma prospectiva a pacientes que acudieron a urgencias de 8 hospitales de Andalucía y Badajoz con diagnóstico de AAAr de enero a julio de 2018 y se recogieron variables preoperatorias, intraoperatorias y de mortalidad atribuibles a la intervención en todos los casos. Se realizó un estudio descriptivo y analítico a 36 pacientes diagnosticados de AAAr y se evaluaron las escalas predictivas de mortalidad DAS, GAS,ERAS, Vancouver y RrAAS a todos los pacientes.

Resultados: El estudio incluyó 36 pacientes con edad media de 72.3 años (DT= 9.6), se intervino el 83%. Mortalidad perioperatoria fue del 30% en ambas intervenciones,menor en el grupo EVAR con una diferencia del tamaño del efecto relevante (V de Cramer=0,47). Tras el análisis de regresión logística binaria, enfermedad renal crónica como predictor significativo (p=0.00) con independencia del tratamiento. La escala GAS demostró capacidad predictiva perioperatoria con análisis de curva ROC (AUC=0.729; 95% IC: 0.532, 0.926) y Vancouver mostró tendencia adecuada predictiva (AUC=0.639; 95% IC: 0.434, 0.843)

Conclusiones: La indicación de intervención quirúrgica en los AAAr es siempre una decisión controvertida para el profesional debido a la alta morbimortalidad que conlleva. Las escalas predictivas de mortalidad GAS y Vancouver, sin ser exactas ni universales, pueden apoyar nuestra decisión terapéutica. La enfermedad renal crónica es el factor pronóstico más importante en nuestra población.

E-mail: victoriagarciablanco@outlook.es

Actualidad
Médica
|SUPLEMENTO|

Sociedad Andaluza de Angiología y Cirugía Vascular

I MESA DE PÓSTERS

Viernes, 23 de noviembre.

P1. RESOLUCIÓN ENDOVASCULAR DE PSEUDOANEURISMA DE ARTERIA EPIGÁSTRICA

Gómez Pizarro, L. Moreno Reina, A. Muñoz Chimbo, A. González Herráez, J. García León, A.
Hospital universitario nuestra señora de Valme, Sevilla.

Introducción: La patología pseudoaneurismática de arteria epigástrica es una entidad de baja prevalencia y de origen, a menudo, iatrógeno, en relación a procedimientos que implican el abordaje de pared o cavidad abdominal.

Caso clínico: Varón, 76 años, hipertenso, dislipémico y EPOC como únicos antecedentes de interés, que debuta con cuadro de obstrucción intestinal completa secundaria a adenocarcinoma de recto-sigma. Se somete a colectomía subtotal de urgencia, con realización de ileostomía terminal. Presenta durante el postoperatorio dehiscencia de herida quirúrgica de laparotomía media, con episodios autolimitados de sangrado profuso a través de la misma, que ceden con medidas compresivas.

Material y Método: Se solicita TAC abdominal, donde se objetiva imagen compatible con pseudoaneurisma de arteria epigástrica derecha. Se confirma mediante EcoDoppler la existencia de un pseudoaneurisma a este nivel parcialmente trombosado en su periferia y cuello permeable. Se opta por manejo endovascular, cateterizando de forma selectiva la arteria epigástrica derecha y se practica embolización de la misma proximal al saco del pseudoaneurisma mediante liberación de dos hidrocoils. En control angiográfico posterior no se visualiza imagen compatible con pseudoaneurisma. Revisión tras alta, constantándose trombosis del mismo en control ecográfico y ausencia de nuevos episodios de sangrado a través de herida quirúrgica.

Comentarios: La exclusión endovascular mediante embolización es una técnica válida para el manejo de pseudoaneurismas de arterias de pequeño-mediano calibre, técnicamente sencilla y poco agresiva, que evita al paciente la necesidad de un abordaje quirúrgico abierto, y que requiere únicamente contar con un acceso arterial óptimo y unos parámetros de función renal dentro de la normalidad.

E-mail: larisagopi@gmail.com

P2. EMBOLIZACIÓN DE PSEUDOANEURISMAS A TRAVÉS DE STENT NO RECUBIERTO

Herrero Martínez Elena; Martínez Gámez Francisco Javier; Mata Campos Jose Enrique; Galán Zafra Moises; Maldonado Fernández Nicolas.
Complejo Hospitalario de Jaén

Introducción: Los pseudoaneurismas son una patología vascular común, causados por disrupción de la pared arterial. Pueden ser causados por procesos inflamatorios, traumatismos o iatrogénicos. Algunas complicaciones relacionadas conllevan altas tasas de morbi- mortalidad. Presentamos 2 casos de psuedoaneurismas tratados mediante embolización a través de stent no recubierto.

Caso clínico: CASO 1: Varón de 49 años, antecedentes de FAC, HTA y fumador. Acude a urgencias por isquemia aguda MID, tratada mediante trombectomía urgente y angioplastia de a.peronea y tibial posterior. En angioTAC de control, pseudoaneurisma de a.peronea de 12mm. Mediante punción de AFS, confirmamos diagnóstico con arteriografía e IVUS. Se coloca stent balón expandible (4mm x 25mm) y embolización de saco a través del stent con coils. AngioTAC a los 3 meses, exclusión de pseudoaneurisma y permeabilidad de ejes distales.

Material y Método: CASO 2: Varón de 64 años, HTA, DL y fumador. Antecedentes de pseudoquiste pancreático y colecistectomía. Ingreso en Digestivo por vómitos y melenas. En angioTAC, pseudoaneurisma de a.gastroduodenal de 60mm. Mediante punción de AFC, realizamos cateterización selectiva de AMS identificando rama originaria de pseudoaneurisma. Implantamos stent balón expandible (3mm. x 25mm.) y embolización de saco con coils, requiriendo extensión proximal con stent (3mm x 38mm.).

Comentarios: En los últimos años, gracias a las técnicas endovasculares, el tratamiento de los pseudoaneurismas es menos invasivo, disminuyendo las tasas de morbi-mortalidad. La embolización a través de stent no recubiertos es una opción frente a los recubiertos, ya que permite preservar ramas arteriales y disminuir complicaciones isquémicas, así como asegurar la exclusión del pseudoaneurisma.

E-mail: eleherrero@hotmail.com

P3. DISPOSITIVO PRÓTESIS- CATÉTER TUNELIZADO, UNA OPCIÓN DE RESCATE EN PACIENTES COMPLEJOS QUE REQUIEREN HEMODIÁLISIS

Abad Gómez David, Herrera Mingorance José Damián, Agudo Montore Marina, Cuenca Manteca Jorge Bartolomé, Salmerón Fébres Luis Miguel.
Hospital Universitario San Cecilio, Granada.

Introducción: Con los avances en la terapia sustitutiva renal ha incrementado el número de pacientes y la esperanza de vida de los mismos. Por ello existen pacientes más complejos, que son un reto para el cirujano vascular al momento de realizar nuevos accesos vasculares.

Caso clínico: En un periodo comprendido de 2 años (2016-2018), se han realizado cuatro accesos vasculares mediante prótesis catéter tunelizado (HeRo y Super HeRO)

© 2018. Actual. Med. Todos los derechos reservados

Actual. Med.
2017; 102: (801). Supl. 34-44

en tres pacientes. Todos ellos en mujeres entre los 32 a 52 años, con accesos vasculares en miembros superiores agotados y estenosis venosa central. Un caso en el que se colocó primero un dispositivo HeRO en el miembro superior izquierdo sufrió una trombosis en los primeros días post operatorios, se rescató con trombectomía mecánica y ha requerido más de un procedimiento endovascular para mantener su permeabilidad, siendo finalmente reemplazado por un SupeHero. Los otros dos casos (Super HeRO) se han puesto de manera primaria. Al momento los tres accesos vasculares tienen una permeabilidad primaria del 100% a los 3 y 6 meses, un caso con bacteremia relacionada con el sitio de punción y sin clínica sugerente síndrome de robo en ninguno.

Material y Método: Seguimiento casos clínicos en 2 años.

Comentarios: Los dispositivos prótesis catéter tunelizado son una opción en aquellos pacientes que requieren hemodiálisis, han agotado la posibilidad de fístulas nativas o protésicas en los miembros superiores y además presentan estenosis u obstrucción a nivel central. Pueden ser una opción razonable antes de realizar un acceso vascular en miembros inferiores.

E-mail: esteban88a@hotmail.com

P4. ISQUEMIA RENAL EN EL SEGUIMIENTO TRAS TRATAMIENTO ENDOVASCULAR DE DISECCIÓN DE AORTA

Fernández Herrera, Jerónimo Antonio; Ros Vidal, Rafael; Agudo Montore, Marina; Moreno Escobar, José María; Salmerón Febres, Luis Miguel.
Hospital Universitario San Cecilio, Granada

Introducción: La disección aórtica y su remodelación tras el tratamiento endovascular constituyen un proceso dinámico que requiere un seguimiento para controlar el diámetro aórtico y posibles alteraciones de los troncos viscerales.

Caso clínico: Paciente de 39 años, fumador e hipertenso mal controlado que es diagnosticado de disección aórtica aguda tipo B de Stanford complicada por mal control del dolor y tensional. Se interviene de forma urgente mediante técnica Petticoat, colocándose 2 endoprótesis torácicas Gore TAG enrasadas distal a subclavia izquierda y 2 Stent no recubiertos E-XL en aorta visceral. Además, se le coloca un Stent Balón-Expandible en Iliaca Común derecha por disección residual. Se consigue trombosis de la falsa luz pero se pierde la arteria renal derecha que emergía del falso lumen. Alta al cuarto día sin deterioro de función renal y con buen control tensional. Al año inicia clínica de ortopnea, hipertensión y aumento de creatinina sérica. En TAC se detecta estenosis crítica de Arteria renal izquierda. Se interviene de forma preferente, colocándose un Stent Balón-Expandible en dicha renal a través del Stent E-XL con predilatación de la malla con un balón de alta presión. Alta al día siguiente con mejoría de la función renal. A los 6 meses continúa sin clínica de insuficiencia cardíaca y sin deterioro renal.

Material y Método: .

Comentarios: Es importante un seguimiento estrecho de esta patología para la detección precoz de complicaciones y así minimizar la morbimortalidad derivada de las mismas. - La terapia endovascular parece la más idónea en la resolución de complicaciones de los procedimientos endovasculares complejos.

E-mail: jero.fdez.h@gmail.com

P5. TRATAMIENTO ENDOVASCULAR CON BALÓN DE ANGIOPLASTIA CHOCOLATE

Fernández Herrera, Jerónimo Antonio; Cuenca Manteca, Jorge Bartolomé; Agudo Montore, Marina; Rastrollo Sánchez, Irene; Salmerón Febres, Luis Miguel.
Hospital Universitario San Cecilio, Granada

Introducción: La disección post-angioplastia es más frecuente y tiene mayor repercusión de lo deseado. Muchas veces debe manejarse con la colocación de un Stent. Partiendo de la filosofía de no dejar material intraluminal tras el tratamiento endovascular de lesiones, sería óptimo disponer de un dispositivo que disminuya la incidencia de las disecciones.

Caso clínico: .

Material y Método: En septiembre y octubre hemos seleccionados pacientes con lesiones complejas (CTO, longitud, calcificación) o en localizaciones críticas (las que la incidencia de disección es mayor o bien la utópica liberación de un stent sería desaconsejable). Las lesiones se localizaban en femoral superficial (AFS) y su origen 3 veces, en tibial anterior (incluyendo su origen) otras 2 y la anastomosis proximal de un bypass autólogo en riesgo. Se trataron lesiones con calcificación moderada/severa, una oclusión de AFS y una longitud media de 6 centímetros. Se utilizó el balón para preparar la placa previamente a la aplicación de un DEB (balón liberador de droga) en las lesiones de AFS y en el injerto. Consideramos el éxito técnico como la ausencia de estenosis residual significativa y de disección. Se alcanzó el éxito técnico en toda la muestra salvo en un paciente con una lesión en AFS severamente calcificada. Se implantó un stent por recoil de 50%. No hubo casos de trombosis perioperatoria ni reintervenciones.

Comentarios: Este dispositivo estaría indicado en la preparación de lesiones para un posterior DEB de placas complejas o bien en el tratamiento de lesiones que, por su localización, debemos tratar de evitar la liberación de un stent.

E-mail: jero.fdez.h@gmail.com

P6. TROMBOSIS DE VENA CAVA INFERIOR COMO PRESENTACIÓN DE ANEURISMA DE AORTA INFRARRENAL

Quintero-Pérez, Claudia. Manresa-Manresa, Francisco. Aragón-Ropero, Pedro Pablo. Sánchez-Rodríguez, Jose María. Bataller-De Juan, Enriqueta.
Hospital Universitario Virgen del Rocio, Sevilla.

Introducción: Los aneurismas de aorta abdominal (AAA) pueden provocar síntomas derivados de la compresión de órganos y estructuras adyacentes. Aunque la complicación venosa más frecuente de los AAA es la rotura hacia la VCI, también pueden manifestarse mediante compresión de estructuras vecinas. Presentamos un caso de AAA e iliaco derecho complicado con trombosis de vena cava inferior (VCI), debido a la compresión provocada por el mismo, tratado exitosamente mediante EVAR.

Caso clínico: Varón de 79 años con dolor lumbar, aumento de perímetro de ambos miembros inferiores (predominio derecho), desde la raíz del muslo y empastamiento. Dímero-D 10.740?g/L. Ecografía venosa sin signos de trombosis venosa profunda (TVP). En Angio-TC se evidencia un AAA de 10,3 cm que comprime la VCI, aneurisma iliaco derecho de 3,6 cm y trombosis de vena cava, venas iliacas comunes y de las ramas externa e interna derechas. Tras tratamiento con HBPM, se coloca de filtro de vena cava (Gunter Tulip-Cook Medical) mediante caterización de vena yugular derecha. A las 24 horas se realiza implante endoprótesis aortobiiliaca (Anaconda-Vascutek), embolización de arteria iliaca interna derecha y exclusión de aneurisma iliaco derecho. Tras evolución favorable, es dado de alta domiciliaria a los seis días tras la intervención. En Angio-TC de control al mes se observa exclusión aneurismática y persistencia de trombo en VCI infrafiltro y venas iliacas.

Material y Método: .

Comentarios: El tratamiento mediante EVAR previa colocación de filtro de VCI, para prevención de tromboembolismo pulmonar, ha demostrado ser un tratamiento efectivo y seguro en caso de aneurisma con trombosis de VCI.

E-mail: cquperez@gmail.com

P7. RECONSTRUCCIÓN IN SITU CON HOMOINJERTO CRIOPRESERVADO DE CADAVER EN ANEURISMA MICOTICO

Raquel Venegas Zelaya, Bataller de Juan Enriqueta, Sanchez Guzman Antonio, Castilla Carretero Juan José, Gomez Ruiz Francisco Tadeo.
Hospital Universitario Virgen del Rocio, Sevilla.

Introducción: El aneurisma micotico de aorta abdominal es una entidad de origen infeccioso que constituye el 0.65-1.3% del total de AAA.Su tratamiento habitual ha sido la resección del mismo y reconstrucción in situ o extraanatomica con prótesis vasculares. La actual disponibilidad de homoinjertos criopreservados de cadaver supone una nueva posibilidad terapéutica que puede mejorar los resultados.

Caso clínico: Varón de 61a. Con AP: enfermedad de Crohn en tratamiento con metotrexate e infecciones por Salmonella de foco digestivo y TBC. Ingresa de urgencias por fiebre recurrente; en AngioTac aparece aneurisma de aorta abdominal y iliaca común izquierda de reciente aparición (en TAC de 4 meses previos no existía).

Material y Método: Se interviene quirúrgicamente con resección del aneurisma y reconstrucción in situ con homoinjerto criopreservado de cadaver.

Comentarios: El uso in situ de homoinjerto criopreservado de cadaver para las reconstrucciones aorticas de origen infeccioso abren nuevas posibilidades terapéuticas que pueden mejorar los resultados en esta grave patología.

E-mail: Venegaszelaya005@hotmail.com

P8. TROMBOLISIS MECÁNICA MEDIANTE ANGIOJET EN SÍNDROME DE PAGET-SCHROETTER

Navarro Garre, Marina; García Blanco, Victoria Eugenia; Conejero Gómez, María Rosario; Arribas Aguilar Felipe Neri; Rodríguez Piñero, Manuel.
Hospital Universitario Puerta del Mar, Cádiz.

Introducción: El síndrome de Paget Schroetter es frecuente tras fracturas claviculares como consecuencia de síndrome de compresión venosa, con tratamiento convencional la anticoagulación y se plantea en casos con edema refractario el uso de terapia fibrinolitica.

Caso clínico: Paciente varón de 65 años, hipertenso, exfumador y fractura de clavícula hace 4 años. Acude al servicio de Urgencias por clínica de dolor y edema en miembro superior izquierdo (MSI) de dos días de evolución. A la exploración, con pulsos conservados a todos los niveles, sin compromiso neurológico, gran edema en MSI hasta axila con empastamiento de tejidos blandos. En pruebas complementarias, DD 1; radiografía de tórax con callo de fractura en clavícula izquierda; Ecodoppler MSI con ectasia venosa; AngioTC hombro izquierdo con fractura de clavícula izquierda no consolidada, y en fase venosa sin relleno de subclavia compatible con trombosis de la misma. Se pauta anticoagulación y media de compresión. A la semana es intervenido mediante trombolisis mecánica con dispositivo AngioJet y colocación de Stent en origen de vena subclavia izquierda; posteriormente con reducción del edema, disminución del dolor y sin otras complicaciones.

Material y Método: .

Comentarios: Aún en la actualidad, se dispone de datos limitados respecto al uso de la trombolisis mecánica en extremidad superior. Estos tratamientos pueden ser útiles para extraer rápidamente una gran carga de trombo y reducir la dosis global y la duración de la terapia lítica.

E-mail: mnavarrogarre@gmail.com

P9. ¿CIRUGÍA ENDOVASCULAR A PESAR DE TODO?

Agudo Montore, Marina; Cuenca Manteca, Jorge Bartolomé; Fernández Herrera, Jerónimo Antonio; Rastrollo Sánchez, Irene; Salmerón Febres, Luis Miguel.
Hospital Universitario San Cecilio (Granada)

Introducción: El tratamiento endovascular de AAA (EVAR) cada vez tiene más aceptación dentro de las unidades de Angiología y Cirugía Vascular, siendo su frecuencia de implantación mayor que la cirugía abierta convencional.

Caso clínico: Paciente varón, de 75 años, Hipertenso, exfumador y dislipémico. Enfermedad coronaria tipo IAM revascularizada y fibrilación auricular anticoagulada. - Julio 2007 (64 años): Intervenido por AAA asintomático de 80 mm, sin criterios de anatomía hostil, con implante de endoprótesis aórtica bifurcada. - Septiembre 2015: Detección mediante ecodoppler y confirmación por TAC de endofuga tipo II sin crecimiento del saco (se plantea seguimiento en 6 meses). - Noviembre 2015: Reintervención por rotura de AAA, con hallazgo de endofuga IA + IB derecha. Se implanta cuff proximal y extensión en rama derecha. Desde entonces crecimiento progresivo del saco sin endofuga ni sintomatología asociada. - Junio 2017: Reintervención por dolor abdominal, visualizándose endofuga tipo III, procediendo a conversión a endoprótesis aortomonoiliaca + bypass femoro-femoral derecha-izquierda, quedando endofuga tipo II desde este procedimiento. - Junio 2018: Reintervención ante crecimiento del saco, sintomatología y persistencia de endofuga tipo II. Se realiza embolización selectiva transmesentérica, manteniéndose asintomático desde entonces.

Material y Método: .

Comentarios: A pesar de los buenos resultados que está mostrando el EVAR, no debemos de olvidar que los resultados a largo plazo están aún por demostrar. En pacientes jóvenes, y sin contraindicación mayor para cirugía abierta, probablemente, dada su esperanza de vida, el EVAR no sea la primera opción.

E-mail: marinamontore@gmail.com

Actual. Med.
2018; 103: (805). Supl. 36-44

Actualidad
Médica
|SUPLEMENTO|

Sociedad Andaluza de Angiología y Cirugía Vascular

II MESA DE PÓSTERS

Viernes, 23 de noviembre.

P10. TRATAMIENTO ENDOVASCULAR CON VIABAHN VBX BALÓN EXPANDIBLE: A PROPÓSITO DE 3 CASOS

Agudo Montore, Marina; Cuenca Manteca, Jorge Bartolomé; Fernández Herrera, Jerónimo Antonio; Herrera Mingorance, Jose Damián; Salmerón Febres, Luis Miguel.
Hospital Universitario San Cecilio (Granada)

Introducción: El uso de stents recubiertos balón expandibles en ocasiones se encuentra comprometido por dificultad en la navegación, conformabilidad y adaptabilidad al vaso. El diseño del stent Viabahn Balón Expandible (VBX) aporta la fuerza radial precisa, sin comprometer la navegación del dispositivo y con buena adaptabilidad.

Caso clínico: - CASO 1: Varón, 51 años, fumador, sin patologías. Dolor en reposo MII. Oclusión de AIC/AIE izquierda con calcificación moderada, reinyectando en AFC. Recanalización contralateral + ATP + VBX 6x59mm AIC/AIE y Viabahn autoexpandible 6x150mm AIE, sin estenosis residual. - CASO 2: Varón, 75 años, exfumador, diabético. Lesiones en 4-5º dedos y dolor en reposo MII. Tras intento fallido de recanalización del eje iliaco izquierdo, se recanaliza el eje derecho, implantando stent balón expandible 8x56mm en AIC y stent VBX 6x59mm en AIE dada la calcificación. El procedimiento se completó con bypass femoro-femoral derecha- izquierda. - CASO 3: Varón, 69 años, exfumador. Aneurisma de aorta toracoabdominal (III) intervenido en 2013 mediante fEVAR (4 fenestraciones). Reintervenido en marzo de 2017 por endofuga tipo III a nivel de TC y AMS por vía femoral, con implante de stent recubierto balón expandible. En agosto de 2018, endofuga tipo III en TC, que no se consigue reparar vía humeral. En octubre de 2018, por vía humeral se consigue liberar stent VBX en TC, sin evidencia de endofuga residual.

Material y Método: .

Comentarios: La utilización del dispositivo VBX aporta una flexibilidad y adaptación al vaso que nos permite ser efectivos en casos de anatomías complejas, permitiendo una navegación segura hasta la zona a tratar.

E-mail: marinamontore@gmail.com

P11. DEPORTE, DOPAJE Y COMPLICACIONES VASCULARES. A PROPÓSITO DE UN CASO

Morales Olmos, María José. Lozano Ruiz, Cristina. García Pérez, Cristina. Cambronero Aroca, Mercedes. Landaluce Chaves, Martín.
Complejo Hospitalario Universitario de Albacete

Introducción: El dopaje hace referencia al uso de sustancias u otro método prohibido en el mundo del deporte. Se utilizan sustancias que se dividen en: esteroides anabolizantes, estimulantes (cocaína, anfetamina, efedrina y cafeína), hormonas peptídicas (eritropoyetina, hormona de crecimiento) y diuréticos. Estos compuestos disminuyen la fatiga, aumentan masa muscular y fuerza, ayudan a perder peso y mitigan el dolor. Pueden producir desequilibrios conductuales, esqueléticos, metabólicos, y cardiovasculares.

Caso clínico: Varón de 48 años, culturista, antecedentes de HTA, exfumador, consumo de alcohol, drogas y anticatabólicos que ingresa en UCI por inestabilidad hemodinámica, dolor abdominal y oligoanuria. Asocia dolor en miembro inferior derecho, frialdad e impotencia funcional. Analíticamente presenta Creatinina 2.6, acidosis metabólica, Creatininquinasa 150 U/L, Hemoglobina 23 g/dl, Hematocrito 70%, tóxicos en orina positivos. Se decide sangría y anticoagulación con heparina sódica, encontrándose en angioTC trombosis mural en ambas arterias ilíacas comunes y trombo flotante en ilíaca derecha. Empeoramiento progresivo con anuria e imposibilidad de hemodiálisis por hipercoagulabilidad. Se inicia trombolisis sistémica con exitus a las 12 horas por disfunción multiorgánica.

Material y Método: A propósito de un caso.

Comentarios: Entre las diversas sustancias dopantes, los esteroides anabolizantes y la eritropoyetina pueden propiciar complicaciones trombóticas graves. Se han descrito miocardiopatías, arritmias, infarto de miocardio, trombosis intracardíaca, accidente cerebrovascular, tromboembolismo venoso, trombosis arterial en extremidades, oclusión de vena retiniana y trombosis del seno venoso cerebral. Dada la gravedad de las complicaciones y uso frecuente entre los deportistas no profesionales, debemos conocer los mecanismos de acción de estos agentes y aplicar las medidas terapéuticas oportunas de manera ágil.

E-mail: mjmoralesolmos@gmail.com

P12. STENTING MESENTÉRICO RETRÓGRADO MEDIANTE LAPAROTOMÍA COMO TRATAMIENTO DE LA ISQUEMIA MESENTÉRICA CRÓNICA REAGUDIZADA

Muñoz Chimbo A, Moreno Reina A, Gómez Pizarro L, Moreno Machuca J, García León A.
Hospital Universitario Virgen de Valme, Sevilla.

Introducción: La isquemia intestinal aguda sobre un proceso crónico, presenta una clínica insidiosa desarrollada durante semanas, con alta mortalidad (45% aproximadamente), sobre todo por el retraso en el diagnóstico y tratamiento, constituyendo un desafío.

Caso clínico: Varón de 77 años, exfumador, hipertenso, diabético, con cardiopatía isquémica revascularizada y amputación supracondilea por arteriopatía periférica. En

© 2018. Actual. Med. Todos los derechos reservados

consulta de cirugía Vascular, comenta dolor abdominal de siete días de evolución, difuso tipo cólico, con exacerbación postprandial, acompañado de vómitos, efectuándose un angioTC abdominal, señalando ateromatosis en aorta abdominal y arteria mesentérica superior (AMS), sin sufrimiento intestinal. Por persistencia del dolor abdominal se procede a laparotomía exploradora, sin datos de isquemia intestinal, palpándose la AMS cálcica y no pulsátil, realizándose además a una arteriografía anterógrada, mostrando estenosis crítica en el origen de AMS. Mediante el abordaje retrogrado se coloca un stent no recubierto Herculink Plus 6 X 20 mm sobre la lesión en el origen de AMS, recuperando pulso; y con flujo adecuado sin embolización a ramas yeyunales en el control angiográfico. La evolución del paciente es favorable, permaneciendo asintomático.

Material y Método: .

Comentarios: El stenting mesentérico abierto retrógrado refleja una alternativa al bypass o stent percutáneo en pacientes con síntomas agudos de isquemia mesentérica sometidos a laparotomía u oclusiones mesentéricas enrasadas inadecuadas para el abordaje anterógrado, obteniendo resultados similares al acceso percutáneo. Se prefiere un stent balón expandible por la mayor fuerza radial y despliegue preciso. Deberían evitarse los stent cubiertos en caso de contaminación peritoneal. Este abordaje permite una evaluación inmediata de la viabilidad intestinal.

E-mail: andrevero77@gmail.com

P13. EXTENSIÓN DE BRANCH ILÍACO IZQUIERDO EN ENDOFUGA TIPO IB

Manosalbas Rubio, Isabel Mª; Craven-Bartle, Antonella; García Blanco, Victoria Eugenia; Galera Martínez, Mª Cristina; Rodríguez Piñero, Manuel.
Hospital Universitario Puerta del Mar, Cádiz.

Introducción: Las endofugas son la persistencia de flujo sanguíneo en el interior del saco aneurismático pese a la colocación exitosa de una endoprótesis. Es la complicación más frecuente en la exclusión endovascular de los aneurismas y justifica el seguimiento mediante pruebas de imagen.

Caso clínico: Varón 65 años, hipertenso, fumador y bebedor, bronquitis crónica, litiasis renal tratada, poliomielitis en infancia con afectación miembro inferior derecho y poliglobulia controlada con sangrías. En marzo 2015 se interviene mediante exclusión endovascular y branch ilíaco de aneurisma de aorta abdominal 51 mm y aneurisma ilíaca común izquierda 35- 40 mm. En el postoperatorio presenta deterioro de la función renal por alteración de la perfusión/ función de riñón derecho que posteriormente precisó colocación de catéter doble J. En 2016 TC control, posible endofuga tipo II dependiente de L3 izquierda; en 2017 aumento del saco aneurismático (un centímetro el aórtico y 2.3 centímetros el ilíaco izquierdo) por lo que se decide intervención quirúrgica.

Material y Método: Cirugía en abril 2018 objetivándose en la arteriografía intraoperatoria una endofuga tipo Ib por rama hipogástrica del branch ilíaco izquierdo que se repara mediante extensión ilíaca izquierda con dos BeGraft® de 9x57 mm solapados vía humeral.

Comentarios: Las endofugas tipo Ib son el resultado de la separación entre la endoprótesis y la pared arterial en el extremo distal. Se tratan mediante dilatación con balón o solapamiento de un nuevo stent sobre la zona no sellada. En nuestro caso, se trató con dos BeGraft®, stent- injerto periférico de PTFE que se utiliza habitualmente para las arterias ilíacas y renales.

E-mail: isamaru91@gmail.com

P14. ENFERMEDAD QUÍSTICA ADVENTICIAL. A PROPÓSITO DE UN CASO

Abad Gómez, DE; Ros Vidal, R; Rastrollo Sánchez, I; Fernández Herrera, JA; Salmerón Fébres, LM.
Hospital Universitario San Cecilio, Granada.

Introducción: La Enfermedad Quística Adventicial (EQA), es una patología del tejido conectivo, poco frecuente con una prevalencia de 1:1200, que afecta a pacientes jóvenes, con un pico de máxima incidencia en la cuarta y quinta década de la vida, más frecuente en varones (15:1) y se presenta con clínica de claudicación intermitente gemelar unilateral en paciente sin factores de riesgo vascular.

Caso clínico: Paciente varón de 45 años, ex fumador e hipertrigliceridemia tratada, que debutó con un cuadro de 2 semanas de evolución de claudicación en miembro inferor derecho. Se realizó valoración con pruebas hemodinámica (ITB, claudicometría) e imagen (Angio RMN y eco doppler), que evidenciaban una estenosis crítica a nivel de la arteria poplítea MID, sugestiva de enfermedad quística adventicial. Se realizó de manera programada resección del quiste adventicial y un by pass corto poplíteo-poplíteo con Vena Safena Externa (VSE) invertida por abordaje posterior sin incidencias. El paciente mantiene pulsos distales en sucesivos controles y permanece asintomático (3 meses).

Material y Método: Revisión bibliográfica a partir de un caso clínico del servicio.

Comentarios: En pacientes jóvenes que no presentan factores de riesgo vascular, con cuadro de claudicación intermitente gemelar unilateral, se debe sospechar el diagnóstico de la EQA. El tratamiento de elección consiste en cirugía abierta.

E-mail: esteban88a@hotamil.com

P15. CRUCE DE CAMINOS. TROMBOSIS VENOSA PROFUNDA MASIVA DE CAUSA ATÍPICA EN PACIENTE JOVEN

Morales Olmos, María José. Lozano Ruiz, Cristina. García Pérez, Cristina. Cambronero Aroca, Mercedes. Landaluce Chaves, Martín.
Complejo Hospitalario Universitario de Albacete

Introducción: La trombosis venosa profunda es una entidad muy frecuente en pacientes hospitalizados, con factores de riesgo predisponentes clásicos como inmovilización, cirugía o malignidad, que constituye una importante causa de morbimortalidad. En pacientes ambulantes es preciso buscar otras etiologías menos frecuentes que puedan precipitar su aparición.

Caso clínico: Mujer de 30 años, antecedentes de obesidad, multípara, toma de anticonceptivos que acude dolor lumbar y miembro inferior izquierdo junto con disestesias y signos compatibles con flegmasía celurea dolens. Analíticamente Dímero-D 7223. En eco-doppler se visualiza trombosis venosa profunda de ilíaca primitiva izquierda y eje fémoro-poplíteo, confirmándose en angioTC la trombosis y la compresión parcial de esta por la arteria ilíaca común (Síndrome de May-Thurner). Ingresa en UCI para heparinización sistémica y fibrinólisis venosa local, tras lo que se observa repermeabilización de vena femoral superficial e ilíaca, observando imagen de stop a nivel de confluencia con vena cava inferior y desarrollo de colateralidad. Tras estabilización del proceso agudo, se implanta stent en la zona de compresión, siendo el postoperatorio favorable, encontrándose la paciente asintomática al alta y en controles posteriores.

Material y Método: A propósito de un caso.

Comentarios: La etiología de la trombosis venosa profunda es en muchas ocasiones multifactorial. En pacientes sin

Actual. Med.
2017; 102: (801). Supl. 38-44

claros factores de riesgo es necesario buscar diferentes elementos que puedan sumarse a la aparición de esta patología. Es necesario tener en cuenta que la suma de varios factores de riesgo como estados de hipercoagulabilidad, enfermedades sistémicas y anomalías anatómicas pueden producirla si estos actúan en sincronía. Debemos conocerlos para poder tratarlos de forma ágil.

E-mail: mjmoralesolmos@gmail.com

P16. ESTENOSIS JUXTARRENAL, HIPERTENSIÓN RENOVASCULAR Y CLAUDICACIÓN INTERMITENTE EN UNA PACIENTE CON ARTERITIS DE TAKAYASU: A PROPÓSITO DE UN CASO

Vargas Gómez, Carolina Lothar, Scholz Metin, Kilic Savvidis, Savas Neufang , Achim.
Dr. Horst Schmidt Klinik Wiesbaden

Introducción: La arteritis de Takayasu es un trastorno poco frecuente con etiología desconocida. Desde el punto de vista anatomopatológico se clasifica como una vasculitis de células gigantes. La enfermedad afecta fundamentalmente a la aorta y las grandes arterias y parece comenzar con la destrucción del componente elástico de la media y la fibrosis posterior del músculo liso. La hipertensión arterial afecta a más del 70% de los pacientes y en la mayoría de los casos se debe a una estenosis de las arterias renales. La cirugía convencional sigue siendo el tratamiento de elección para lesiones complejas de la aorta abdominal y sus ramas.

Caso clínico: Paciente de 38 años con cierre de la arteria subclavia derecha y afectación de la arteria carótida común derecha. Miembro superior, asintomático Estenosis severa de la aorta juxtarenal con afectación de las arterias renales(engrosamiento de la pared de hasta 4mm) e hipertensión renovascular. Claudicación intermitente con entumecimiento de las extremidades inferiores tras esfuerzo. En tratamiento con prednisolona y metotrexate.

Material y Método: Se efectuó un bypass aortoaortal (aorta descendente - aorta abdominal distal con Dacron 14mm) a través de abordaje retroperitoneal. En el seguimiento postoperatorio, 24 meses después la paciente no presenta síntomas de claudicación y la hipertensión está controlada. Perfusión completa del riñón derecho y parcial del riñón izquierdo, tras la revascularización.

Comentarios: Debido al carácter sistémico de la enfermedad y su escasa frecuencia, el tratamiento debe ser multidisciplinar. La mayoría de los pacientes requieren un seguimiento minucioso a largo plazo.

E-mail: carovg_@hotmail.com

P17. PRESENTACIÓN INFRECUENTE DE ANEURISMA DE ARTERIA HIPOGÁSTRICA

Lozano Ruiz, Cristina. Morales Olmos, María José. García Pérez, Cristina. Cambronero Aroca, Mercedes. Landaluce Chaves, Martín.
Complejo Hospitalario Universitario de Albacete

Introducción: Los aneurismas aislados de las arterias ilíacas son muy poco frecuentes, con una incidencia de 0.03% en series de autopsias y del total de aneurismas diagnosticados no alcanzan el 2%, siendo 6 veces más frecuentes en hombres. Presentamos un caso de aneurisma de arteria hipogástrica con un debut clínico atípico.

Caso clínico: Paciente de 73 años, sin antecedentes de interés, acude a urgencias por edema y dolor al deambular en miembro inferior derecho de 24 horas de evolución. Bajo la sospecha de trombosis venosa profunda se realiza angioTC mostrando dilatación aneurismática de ambas ilíacas junto con un aneurisma hipogástrico derecho gigante de 9.6cm con signos de rotura contenida y aneurisma hipogástrico izquierdo de 32.5mm. Ante los hallazgos, se realiza de forma urgente implante de endopróteis aórtica bifurcada modificada con pieza de conversor aórtico y fijación distal a arteria ilíaca externa izquierda con oclusor en arteria ilíaca externa derecha junto con bypass fémoro-femoral. El postoperatorio evoluciona favorablemente, encontrándose asintomático al alta y en sucesivos controles, y en los resultados de angioTC de control no se observan complicaciones.

Material y Método: A propósito de un caso.

Comentarios: Los aneurismas ilíacos aislados constituyen una entidad especial tanto por su infrecuencia como por la complejidad de su reparación, especialmente aquellos que afectan a la arteria hipogástrica. La técnica de elección a día de hoy sigue siendo el tratamiento quirúrgico urgente, ya sea mediante cirugía abierta o técnicas endovasculares, que han supuesto un cambio en el paradigma del tratamiento de estos aneurismas.

E-mail: cristinalozanoruiz@hotmail.com

P18. SÍNDROME DE NUTCRACKER: DEBUT ATÍPICO Y MANEJO ENDOVASCULAR

Galera Martínez, M Cristina; García Blanco, Victoria E; Conejero Gómez, Rosario; Manosalbas Rubio, Isabel M; Rodríguez Piñero, Manuel.
Hospital Universitario Puerta del Mar, Cádiz

Introducción: El Síndrome Nutcracker consiste en la compresión de la vena renal izquierda (VRI) mayoritariamente a su paso bajo el nacimiento de la arteria mesentérica superior. Presentamos un caso tratado en nuestro servicio, que debutó con clínica poco característica.

Caso clínico: Mujer de 20 años, asmática, IMC 18kg/m2 y antecedente de artritis reactiva. Durante estudio digestivo por dispepsia y diarrea, se realiza angio-resonancia abdominal, detectando dilatación varicosa de vena lumbar y ectasia de vena ovárica izquierda, junto a dilatación asimétrica de VRI. En consulta, nos refiere dolor en flanco izquierdo irradiado a pelvis, exacerbado en bipedestación y limitante. Solicitamos angio-tomografía computarizada, observando pinzamiento de VRI entre arteria mesentérica superior y aorta, así como varices dependientes de vena lumbar ascendente. La gammagrafía renal muestra leve ectasia pielo- calicial izquierda y el estudio de orina resulta normal. Tras intento inicial conservador, se decide tratamiento endovascular dada la morbilidad. Durante flebografía se aprecia VRI filiforme y se implanta stent Venovo 14x40mm, tras lo que recupera drenaje a vena cava inferior. Posterior anticoagulación 6 meses. Se mantiene permeabilidad del stent, con ausencia de signos de complicación en el seguimiento. Los primeros meses refirió alivio parcial, si bien continuó aquejando clínica abdominal.

Material y Método: .

Comentarios: El Síndrome Nutcracker suele cursar con hematuria, si bien también puede manifestarse como dolor en flanco izquierdo y síndrome de congestión pélvica. Requiere alta sospecha, mayormente si la clínica es atípica. En pacientes paucisintomáticos prima el manejo conservador y el aumento del IMC. Puede contemplarse el tratamiento endovascular en pacientes que precisen corrección del defecto, dada su escasa invasividad.

E-mail: cgaleramartinez@gmail.com

Actual. Med.
2016; 101: (799). Supl. 39-36

Actualidad
Médica

INFORMACIÓN PARA LOS AUTORES DE ACTUALIDAD MÉDICA

NORMAS GENERALES

ACTUALIDAD MÉDICA es una revista centenaria (www.actualidadmedica.es) de ámbito científico nacional e internacional que publica artículos de investigación clínica o básica, artículos de docencia y de opinión, cartas al editor, editoriales y comentarios en relación con las enfermedades y patologías que afectan al ser humano fundamentalmente en el ámbito de la medicina interna y otras especialidades médico-quirúrgicas.

Es la revista oficial de la Real Academia de Medicina de Andalucía Oriental, edita 3 números al año, y acepta manuscritos en español e inglés. Tiene una versión impresa (español) y otra versión on line (español o inglés).

RESPONSABILIDADES Y ASPECTOS ÉTICOS EN LA PUBLICACIÓN

ACTUALIDAD MÉDICA considera que la negligencia en investigación o en publicación es una infracción ética seria y tratará este tipo de situaciones de la manera necesaria para que sean consideradas como negligencia. Es recomendable que los autores revisen el Committee on Publication Ethics (COPE) y el International Committee of Medical Journal Editors para mayor información a este respecto.

La revista ACTUALIDAD MÉDICA no acepta material previamente publicado. El plagio y el envío de documentos a dos revistas por duplicado se consideran actos serios de negligencia. El plagio puede tomar muchas formas, desde tratar de publicar trabajos ajenos como si fueran propios, copiar o parafrasear partes sustanciales de otro trabajo (sin atribución), hasta reclamar resultados de una investigación realizada por otros autores. El plagio, en todas sus formas posibles, constituye un comportamiento editorial no ético y, por tanto, se considera inaceptable. El envío/publicación duplicada ocurre cuando dos o más trabajos comparten la misma hipótesis, datos, puntos de discusión y conclusiones, sin que estos trabajos hayan sido citados mutuamente uno a otro.

INVESTIGACIÓN HUMANA Y ANIMAL

Toda información identificativa no deberá ser publicada en declaraciones escritas, fotografías o genealogías. Asimismo, no se podrán revelar nombres de pacientes, iniciales o números de historia clínica en materiales ilustrativos. Las fotografías de seres humanos deberá ir acompañadas de un consentimiento informado de la persona y que dicha persona revise el manuscrito previo a su publicación, en el caso de que dicho paciente pueda ser identificado por las imágenes o los datos clínicos añadidos en dicho manuscrito. Los rasgos faciales no deben ser reconocibles. El Comité Editorial puede requerir a los autores añadir una copia (PDF o papel) de la aprobación de un Comité de Ética en el caso de trabajos con experimentación animal o ensayos clínicos (pacientes, material de pacientes o datos médicos), incluyendo una traducción oficial y verificada de dicho documento. Se debe especificar en la sección ética que todos los procedimientos del estudio recibieron aprobación ética de los comités de ética relevantes correspondientes a nivel nacional, regional o institucional con responsabilidad en la investigación animal/humana. Se debe añadir igualmente la fecha de aprobación y número de registro. En caso de que no se hubiera recibido la aprobación ética, los autores deberán explicar el motivo, incluyendo una explicación sobre la adherencia del estudio a los criterios propuestos en la Declaración de Helsinki. (http://www.wma.net/en/30publications/10policies/b3/index.html).

AUTORÍA

Todos los datos incluidos en la presentación de un manuscrito deben ser reales y auténticos. Todos los autores incluidos deben haber contribuido de forma significativa a la elaboración del documento, así como tiene la obligación de facilitar retracciones o correcciones, si fuera necesario, cuando se encuentren errores en el texto.

En el caso de artículos de investigación original y artículos docentes, se recomienda un máximo de 6 autores, aunque se aceptan sugerencias concretas para más de 6 autores. Para otros tipos de manuscritos, 4 autores será considerado un número aceptable. Cada autor deberá especificar cómo desea que se cite su nombre (i.e., solo el primer apellido, los dos apellidos o unir ambos apellidos con guión). En caso de ser necesario, se requerirá que cada autor especifique el tipo y grado de implicación en el documento.

REVISIÓN POR PARES

ACTUALIDAD MÉDICA publica documentos que han sido aceptados después de un proceso de revisión por pares. Los documentos enviados serán revisados por revisores ciegos que no tendrán ningún tipo de conflicto de interés con respecto a la investigación, a los autores y/o a las entidades financiadoras. Los documentos serán tratados por estos revisores de forma confidencial y objetiva. Los revisores podrán indicar algunos trabajos relevantes previamente publicados que no hayan sido citados en el texto. Tras las sugerencias de los revisores y su decisión, los editores de la revista tienen la autoridad para rechazar, aceptar o solicitar la participación de los autores en el proceso de revisión. Tanto los revisores como los editores no tendrán conflicto de interés con respecto a los manuscritos que acepten o rechacen.

LICENCIAS

En el caso de que un autor desee presentar una imagen, tabla o datos previamente publicados, deberá obtener el permiso de la tercera parte para hacerlo. Este permiso deberá estar reflejado por escrito y dirigido a la atención del editor de la revista ACTUALIDAD MÉDICA. En caso de que una institución o patrocinador participe en un estudio, se requiere de forma explícita su permiso para publicar los resultados de dicha investigación. En caso de presentar información sobre un paciente que pueda revelar su identidad, se requiere el consentimiento informado de dicho paciente por escrito.

CONFLICTO DE INTERESES

Los autores de un manuscrito son responsables de reconocer y revelar cualquier conflicto de intereses, o potencial conflicto de intereses, que pueda sesgar su trabajo, o pudiera ser percibido como un sesgo en su trabajo, así como agradecer todo el apoyo financiero y colaboraciones personales. ACTUALIDAD MÉDICA se adhiere a las directrices del International Committee of Medical Journal Editors, que está disponible en http://www.icmje.org, incluyendo aquellas de conflicto de intereses y de autoría. Cuando exista conflicto de intereses, deberá ser especificado en la Página de Título. De igual forma, el impreso de Conflicto de Intereses (ver impreso) deberá ser rellenado, firmado

Actual. Med.
2016; 101: (799). Supl. 40-36

por todos los autores y remitido al editor ACTUALIDAD MÉDICA. Los autores deberán mencionar el tipo de relación e implicación de las Fuentes financiadoras. Si no existe conflicto de intereses, deberá especificarse igualmente. Cualquier posible conflicto de intereses, financiero o de cualquier otro tipo, relacionado con el trabajo enviado, deberá ser indicado de forma clara en el documento o en una carta de presentación que acompañe al envío.

CONSENTIMIENTO INFORMADO

En el último párrafo de la sección Material y Métodos, los autores deberán comentar que los pacientes incluidos en el estudio dieron su consentimiento a participar después de haber sido informados de forma concienzuda acerca del estudio. El editor de ACTUALIDAD MÉDICA, si lo considera necesario, puede requerir la presentación de este consentimiento informado a los autores.

ENVÍO DE MANUSCRITOS

Los manuscritos deberán ser remitidos por internet a través de la dirección www.actualidadmedica.es en el enlace de Envío de Manuscritos, debiéndose previamente registrar en dicha página y siguiendo las normas e instrucciones que aparecen en la misma. El texto del manuscrito (incluyendo primera página o página de título, resumen, cuerpo del artículo, agradecimientos y referencias) deberán incluirse en un único archivo. Las figuras y tablas deberán adjuntarse en archivos separados, usando un archivo para cada tabla o figura.

NORMAS ESPECÍFICAS PARA CADA TIPO DE ARTÍCULO

ARTÍCULO ORIGINAL DE INVESTIGACIÓN

Se considerarán trabajos de investigación clínica o básica todos aquellos relacionados con la medicina interna y con aquellas especialidades médico-quirúrgicas que representen interés para la comunidad científica. Los tipos de estudios que se estiman oportunos son los estudios de casos controles, estudios de cohortes, series de casos, estudios transversales y ensayos controlados. En el caso de ensayos controlados deberán seguirse las instrucciones y normativas expresadas en CONSORT disponible en http://www.consort-statement, o en otros similares disponibles en la web.

La extensión máxima del texto será de 3000 palabras que deberán dividirse en las siguientes secciones: Introducción, Material y Métodos, Resultados, Discusión y Conclusiones. Además deberá incluir un resumen de una extensión máxima de 300 palabras estructurado en Objetivos, Métodos, Resultados, Conclusiones. Se acompañará de 3 a 6 palabras clave, recomendándose para las mismas el uso de términos MeSH (Medical Subject Headings de Index Medicus/Medline disponible en: http://www.ncbi.nlm.nih.gov/entrez/meshbrowser.cgi.) y de términos del Índice Médico Español. Para la redacción de los manuscritos y una correcta definición de palabras médicas le recomendamos consulten el Diccionario de Términos Médicos editado por la Real Academia Nacional de Medicina. En total se admitirán hasta 40 referencias bibliográficas siguiendo los criterios Vancouver (ver más adelante). El número máximo de tablas y figuras permitidas será de 6. Una figura podrá estar a su vez formada por una composición de varias.

El manuscrito deberá enviarse en formato Word (.doc o .docx), las tablas en formato (.doc o .docx) y las figuras en formato .jpg o .tiff y con una calidad de al menos 300 dpi.

ARTÍCULO ORIGINAL DE DOCENCIA

Se considerarán artículos docentes originales aquellos encaminados a mejorar y aportar nuevos datos sobre un enfoque práctico y didáctico de los aspectos docentes más importantes en las Ciencias de la Salud que ayuden a mejorar la práctica docente diaria.

La extensión máxima del texto será de 2500 palabras que deberá dividirse en los mismos apartados descritos con anterioridad para los Artículos Originales. Se acompañará de un resumen no estructurado de hasta 250 palabras. Se incluirán de 3 a 6 palabras clave. El número máximo de referencias será de 20. Se podrá acompañar de hasta 3 tablas o figuras en los casos precisos.

El manuscrito deberá enviarse en formato Word (.doc o .docx), las tablas en formato (.doc o .docx) y las figuras en formato .jpg o .tiff y con una calidad de al menos 300 dpi.

ARTÍCULO DE REVISIÓN

Son artículos que de forma sistemática intentan mostrar las evidencias más actuales sobre un tema de interés médico o médico-quirúrgico, tratando de establecer una serie de pautas a seguir en determinadas patologías. Los artículos de revisión podrán ser solicitados al autor de forma directa por parte del Comité Editorial (Editor y Editores Asociados) o bien remitidos de forma voluntaria por los autores. Los artículos de este tipo serán revisados por el Comité Editorial, por algún miembro del Comité Asesor/Científico y por Revisores externos.

La extensión máxima del artículo será de 4000 palabras divididas en una Introducción, Cuerpo o Síntesis de la revisión (podrán usarse los apartados y subapartados que se estimen oportunos) y Conclusiones. El resumen no tendrá que ser estructurado, con un máximo de 300 palabras; Se añadirán de 3 a 6 palabras clave. Se permitirán hasta 50 referencias bibliográficas y hasta 10 tablas o figuras.

El manuscrito deberá enviarse en formato Word (.doc o .docx), las tablas en formato (.doc o .docx) y las figuras en formato .jpg o .tiff y con una calidad de al menos 300 dpi.

CASOS CLÍNICOS

Se permitirá la elaboración y envío de casos clínicos interesantes y que tengan un mensaje que transmitir al lector. No se contemplarán casos clínicos habituales sin interés para la comunidad científica. La longitud máxima de los casos será de 1500 palabras distribuidas en una Introducción, Caso Clínico y Discusión. El resumen tendrá una extensión máxima de 150 palabras y no necesitará ser estructurado. Se permitirá un máximo de 3 figuras o tablas. El número máximo de referencias bibliográficas será de 10.

El manuscrito deberá enviarse en formato Word (.doc o .docx), las tablas en formato (.doc o .docx) y las figuras en formato .jpg o .tiff y con una calidad de al menos 300 dpi.

CARTAS AL EDITOR

Los artículos incluidos en esta sección podrán ser comentarios libres sobre algún tema de interés médico o bien críticas a artículos recientemente publicados (últimos 6 meses) en la revista ACTUALIDAD MÉDICA. Se aceptarán de manera excepcional críticas o comentarios publicados en otras Revistas si tienen un interés médico evidente. La extensión máxima del texto enviado serán 500 palabras sin estructurar. No es necesario incluir resumen ni palabras clave. Se podrá incluir 1 figura o tabla acompañando a la carta. Como máximo se permiten 5 citas bibliográficas.

El manuscrito deberá enviarse en formato Word (.doc o .docx), las tablas en formato (.doc o .docx) y las figuras en formato .jpg o .tiff y con una calidad de al menos 300 dpi.

CRÍTICA DE LIBROS

En esta sección se permitirá la crítica y comentarios sobre un libro de ámbito médico o médico-quirúrgico en el que se destacarán los aspectos formales y científicos más importantes, así como las aportaciones fundamentales del mismo a la práctica clínica. Su extensión máxima será de 500 palabras. No es necesario resumen, palabras clave y no se permitirán tablas ni figuras, salvo la portada del libro. El manuscrito deberá enviarse en formato Word (.doc o .docx), las tablas en formato (.doc o .docx)

CARACTERÍSTICAS FORMALES EN LA REDACCIÓN DEL MANUSCRITO

Cada trabajo, en función del tipo de artículo anteriormente expresado, deberá estar estructurado según se ha comentado anteriormente. De forma general los trabajos deberán ir escritos en folios tamaño DIN A4 con una letra 10, tipo Times New Roman, con unos márgenes de 2.5cm y un interlineado de 1.5 con una justificación completa. Los artículos podrán enviarse en Español o Inglés, que son los dos idiomas oficiales de la revista.

Durante la elaboración del manuscrito podrán realizarse abreviaturas, previamente especificadas y aclaradas durante la primera aparición de la misma. Se recomienda uso de abreviaturas comunes en el lenguaje científico. No se permitirá el uso de abreviaturas en el título ni el resumen, únicamente en el cuerpo principal del manuscrito. Se deberá hacer especial hincapié en la expresión correcta y adecuada de las unidades de medida.

Se considera fundamental y norma editorial la elaboración de un manuscrito que siga las instrucciones anteriormente mencionadas en cuanto a la estructura de cada uno de los tipos de artículos. La estructura general de envío de los artículos será la siguiente:

· Página inicial o Página de Título

-Deberá incluirse un Título sin más de 90 caracteres que sea lo suficientemente claro y descriptivo

- Nombre y Apellidos de los autores

- Indicar las Instituciones en las que Trabajan o proceden los autores

- Incluir el nombre completo, dirección, e-mail y teléfono del Autor para la Correspondencia

- Título breve: Sin superar los 50 caracteres

- Añadir el número de palabras sin incluir el resumen y el número de tablas y figuras si procede

· Segunda página o Página de Resumen y palabras clave

Se deberá incluir un Resumen si procede según el tipo de manuscrito elegido, en el que deberá incluirse unos Objetivos (indicar el propósito del estudio de forma clara y breve), Métodos (indicando el diseño del estudio, pruebas realizadas, tipo de estudio, selección de pacientes y estudio estadístico), Resultados (los más significativos con su estudio estadístico correspondiente) y Conclusiones (énfasis en lo más importante de lo obtenido en el estudio).

A continuación se incluirán de 3 a 6 palabras clave.

· Tercera página o Página de Resumen y palabras clave en Inglés

Siguiendo las mismas recomendaciones anteriormente descritas pero en Inglés.

· Texto y Cuerpo del manuscrito con sus diferentes apartados

- Introducción: Se incluirán los antecedentes más importantes, así como los objetivos del estudio a realizar.

- Material y Métodos: Es la parte fundamental y más crítica del manuscrito. Es conveniente especificar el periodo de estudio, el tipo de población, el diseño del estudio, los procedimientos e instrumentos utilizados en el estudio, así como especificar los criterios de inclusión y de exclusión en el estudio. Deberá incluirse el tipo de estudio estadístico realizado según las características de las variables analizadas y estudiadas. Además se añadirá si cumple con los requisitos éticos del comité del centro donde se ha llevado a cabo el estudio.

- Resultados: Deben ser claros, concisos y bien explicados. Se intentará resumir parte de ellos en tablas para evitar confusión durante su lectura. Se recomienda no repetir información de las tablas o gráficos en el texto.

- Discusión: Deberán discutirse los resultados obtenidos con respecto a los datos existentes en la literatura de una forma clara y científicamente adecuada. Se evitará repetir comentarios o datos contemplados en los apartados anteriores en la medida de lo posible.

- Conclusiones: Se deberán destacar los aspectos más importantes de los datos obtenidos de forma breve y con mensajes directos

- Agradecimientos

- Referencias o Bibliografía: Se incluirán las citas que el autor o autores hayan utilizado en la elaboración del manuscrito y quede constancia de ellas en el texto. Deberán ser ordenadas según su aparición en el texto y ser incluidas dentro del mismo entre paréntesis y con números arábigos. En general, se deberán referenciar siguiendo las normas Vancouver. Se expresan diferentes ejemplos a continuación para facilitar la labor de los autores. En caso de que su tipo de cita no aparezca entre los ejemplos le rogamos revise las normas Vancouver.

· Artículo: Deberán incluirse todos, a menos que haya más de 6, en cuyo caso se pondrán los tres primeros y et al. Ej: Nisengard R, Bascones A. Invasión bacteriana en la enfermedad periodontal. Avodontotoestomatol. 1987; 3: 119-33

· Suplemento de un volumen: Shen HM, Zhang KF. Risk assesment of nickel carcinogenicity and occupational lung cancer. Environ Health Perspect. 1994; 102 Supl 1: 275-82.

· Suplemento de un número: Ozben T, Nacitarhan S, Tuncer N. Plasma and urine sialic acid in non-insulin dependent diabetes mellitus. Ann ClinBiochem. 1995; 32 (Pt 3): 303-6.

· Artículo en prensa: Deberá referenciarse igual que un artículo, pero añadiendo en la medida de lo posible el doi del artículo. Ej: Arrabal-Polo MA, Arias-Santiago S, Arrabal-Martin M.What is the value of boneremodeling markers in patients with calcium stones? Urol Res. doi: 10.1007/s00240-012-0511-1

· Libros: Carranza FA Jr. Glickman´sclinicalperiodontology. Saunders: Philadelphia; 1984

· Capítulo de libros: Takey H, Carranza FA Jr. Treatment of furcation involvement and combined periodontal endodontic therapy. En Carranza FA Jr. Glickman´s clinical periodontology.Saunders: Philadelphia; 1984.

· Editores o compiladores como autores: Norman JJ, Redfern SJ, editores. Mental health care for elderly people. Nueva York: Churchill Livingstone; 1996.

· Documento de Internet:Donaldsom L, May, R. Healthimplications of geneticallymodifiedfoods [citado 1 de enero. 2013]. www.doh.gov.uk/gmfood.htm

- Tablas

Deberán realizarse siguiendo los mismos criterios en cuanto a tamaño y tipo de letra, así como interlineado. Cada tabla será incluida en una página en solitario y deberá ser numerada de forma correlativa a su aparición en el texto con números arábigos. Deberá llevar un título explicativo del contenido de la misma de manera clara y concisa. El formato de realización de las tablas será .doc o .docx.

- Figuras

Tanto gráficos como fotografías, dibujos o esquemas se consideran figuras. Deberán numerarse según el orden de aparición en el texto. Cada una de las figuras llevará un título explicativo de las mismas, que deberá incluirse en el cuerpo principal del manuscrito tras las Referencias o Bibliografía. Cada figura deberá enviarse en un archivo individual principalmente en formato .tiff o .jpg con una calidad de al menos 300 dpi.Se añadirá además un pie de figura explicativo.

DERECHOS DE PROPIEDAD INTELECTUAL Y PROCESO EDITORIAL

COPYRIGHT

La Real Academia de Medicina de Andalucía Oriental, como propietaria de la revista ACTUALIDAD MÉDICA será responsable de custodiar los derechos de autoría de cada manuscrito. Los autores serán requeridos a completar un documento en lo que concierne a derechos de autoría y la transferencia de

Actual. Med.
2016; 101: (799). Supl. 42-36

estos derechos a la revista ACTUALIDAD MÉDICA (mirar documento). El autor corresponsal está obligado a declarar si alguno de los autores es empleado del Gobierno de Reino Unido, Canadá, Australia o Estados Unidos de América o si tiene algún tipo de relación contractual con estas instituciones. En el caso de que un autor sea empleado de Estados Unidos de América, deberá especificar el número de contrato, así como si la investigación ha recibido fondos de Estados Unidos. Igualmente, si alguno de los autores pertenece al Instituto Médico Howard Hughes, deberá especificarlo.

La firma y acuerdo de copyright incluye:

- Responsabilidad y garantía del autor: El autor garantiza que todo el material enviado a ACTUALIDAD MÉDICA es original y no ha sido publicado por otra revista o en otro formato. Si alguna parte del trabajo presentado ha sido previamente publicada, deberá especificarse en el manuscrito. El autor garantiza que ninguno de los datos presentados infringe los derechos de terceras partes y autoriza a ACTUALIDAD MÉDICA a usar el trabajo si fuera necesario.

· Transferencia de derechos de uso: El autor transfiere a la Real Academia de Medicina de Andalucía Oriental todos los derechos concernientes al uso de cualquier material derivado del trabajo aceptado para publicación en ACTUALIDAD MÉDICA, así como cualquier producto derivado respecto a la distribución, transformación, adaptación y traducción, tal y como figura en el texto revisado de la Ley de Propiedad Intelectual.

Por tanto, los autores no estarán autorizados a publicar o difundir trabajos aceptados para publicación en ACTUALIDAD MÉDICA sin la expresa autorización escrita de la Real Academia de Medicina de Andalucía Oriental.

PROCESO EDITORIAL Y REVISIÓN

Los manuscritos enviados son recibidos a través de un sistema de envío mediante página web y, una vez recibidos, ACTUALIDAD MÉDICA informará a los autores si el manuscrito es aceptado, rechazado o requiere de un proceso de revisión. El proceso de revisión comienza tras la recepción y una evaluación formal del Editor o Editores Asociados. Posteriormente, el manuscrito sera enviado a un mínimo de dos revisores externos o miembros del Consejo Rector o del Comité Científico sin que aparezca el nombre de los autores, datos personales ni filiación de los mismos para asegurar un proceso de revisión apropiado y objetivo. Una vez que el informe del revisor externo se ha recibido, el Comité Editorial emitirá una decisión que será comunicada a los autores. El primer proceso de revisión no durará más de dos meses. Si un manuscrito requiere cambios, modificaciones o revisiones, será notificado a los autores y se les dará un tiempo para que realicen dichos cambios. La cantidad de tiempo dependerá del número de cambios que se requieran. Una vez que la versión revisada sea enviada, los autores deberán resaltar los cambios realizados en un color diferente y adjuntar una carta de respuesta a los revisores donde se argumentan de forma clara dichos cambios realizados en el manuscrito.

El Comité Editorial de ACTUALIDAD MÉDICA se reserve el derecho de hacer cambios o modificaciones al manuscrito con el consentimiento y aprobación de los autores sin hacer cambios en el contenido. El objetivo de estos cambios será mejorar la calidad de los manuscritos publicados en la revista.

Tras la aceptación de un artículo, este será enviado a prensa y las pruebas serán enviadas al autor. El autor deberá revisar las pruebas y dar su aprobación, así como indicar cualquier error o modificación en un plazo de 48 horas. Pasado este tiempo, no se admitirán cambios en el contenido científico, el número o el orden de los autores.

En caso de que aparezca errores tipográficos u otros errores en la publicación final, el Comité Editorial junto con los autores publicarán una aclaración apropiada en el siguiente número de la revista.

En el caso extremo en que los autores insistieran en hacer cambios no autorizados antes de la publicación final del artículo o violar los principios previamente mencionados, el Comité Editorial de ACTUALIDAD MÉDICA se reserva el derecho de no publicar el artículo.

AGRADECIMIENTOS

En agradecimiento, los revisores recibirán un diploma reconociendo su contribución a ACTUALIDAD MÉDICA (requiere solicitud al Editor). El Comité Editorial y Científico añadirán nuevos revisores cada año y están siempre abiertos a las sugerencias de los revisores para mejorar la calidad científica de la revista.

POLÍTICA EDITORIAL Y PUBLICIDAD

La revista ACTUALIDAD MÉDICA se reserva el derecho de admitir publicidad comercial relacionada con el mundo de las Ciencias de la Salud si lo cree oportuno.

ACTUALIDAD MÉDICA, su Consejo Editorial y Científico y la Real Academia de Medicina de Andalucía Oriental no se hacen responsables de los comentarios expresados en el contenido de los manuscritos por parte de los autores.

El Comité Editorial.

1 de abril de 2015.

ACTUALIDAD
MÉDICA
www.actualidadmedica.es

ACTUALIDAD MÉDICA

www.actualidadmedica.es

CACM CONSEJO ANDALUZ DE COLEGIOS DE MÉDICOS

Real Academia de Medicina y Cirugía de Andalucía Oriental

Real Academia de Medicina de Sevilla

Real Academia de Medicina de Cádiz

Publicación coordinada por:

FUNDACIÓN ramaco